第３回
びまん性肝疾患の画像研究会
抄録集

日時:　平成27年 1月24日（土） 16:00～20:00
会場:　品川プリンスホテル メインタワー
　17階　「オパール17」
　〒108-8611　東京都港区高輪4-10-30
　TEL 03-3440-1111

代表世話人:　住野 泰清
　東邦大学医療センター大森病院消化器内科

共催:　第一三共株式会社

会の運営にむけて<1>

☆参加者の方へ

1)くつろげる服装でお越しください.ただし,会場の都合でビーチサンダル,Tシャツはご遠慮ください.

2)参加費は3,000円です.節約のためネームカードは作りません.受付で領収書をお受け取りください.

※会を長続きさせるため,参加者を含め関係各位の負担を少しでも軽減すべく,参加者の方々には夕食費をご負担いただくことにさせていただきました.

3)夕食後には会場の後方にコーヒーとスナックを用意いたします.適宜お楽しみください.

4)同じく会場の後方に,機器展示を致します.適宜訪れていただきたくお願いいたします.

5)抄録集は受付でお渡しいたします.

※受付でメールアドレスをご登録いただいた方には,今後毎回,事前にpdfファイルで配布いたします.

☆発表者へのお願い

1)演題発表時間は8分以内厳守でお願いします.キモを簡潔にわかりやすく,十分に強調してください.

2)討論時間は決めません.座長の采配に任せます.

※老婆心ながら一言:「質問がない」と言うことは

＊質問する必要がないほどに深く理解できた.

＊しばらく口がきけないほどに感銘を受けた.

＊全く興味がわかなかった.

＊内容がダメで無視.

＊全く理解ができなかった.　だそうです.

3)時間有効利用のため,次演者は次演者席でお待ちください.

4)スライド受付はできるだけ早めにお済ませください.

☆発表について

1)発表はすべてPCプレゼンに限ります.

2)時間とマンパワー節約のため,まことに恐縮ではございますが,

＊OSはWindows7以降,

＊PowerPointは2010以降

＊動画はwmvファイルに加工し,pptxファイル内に格納

＊音声なし

＊会場へは,USBメモリでのpptxファイル持ち込み　に限らせていただきます.

3)今回も,「ご自身のPC持ち込み禁」とさせていただきます.

4)スライド受付に際しましては,ご自身のファイル動作を十分にご確認ください.

※当番世話人の勝手を申し上げ,まことに申し訳ありませんが,ご協力のほどよろしくお願いいたします.

会の運営にむけて<2>

☆座長の先生方へ

1) 次座長席でお待ちください.

2) 発表時間は8分以内厳守ですが, 討論時間は決めません.

3) 会場からの発言がないときに, 無理に促したり, 時間を作ったりする必要はありません.

4) ただし, 会場の理解が得られるよう, 演者を誘導していただくことは大歓迎です.

5) 多少の時間延長は可ですが, 冗長にならないようご注意ください.

6) 運営は座長采配にお任せいたします.

☆世話人の方々へ

世話人会を15:30から主会場で行います。会場の前方、座長席周囲にお集まりください。
あまりに簡素で恐縮ですが、時間と経費節約のため、ご理解のほどよろしくお願い致します。

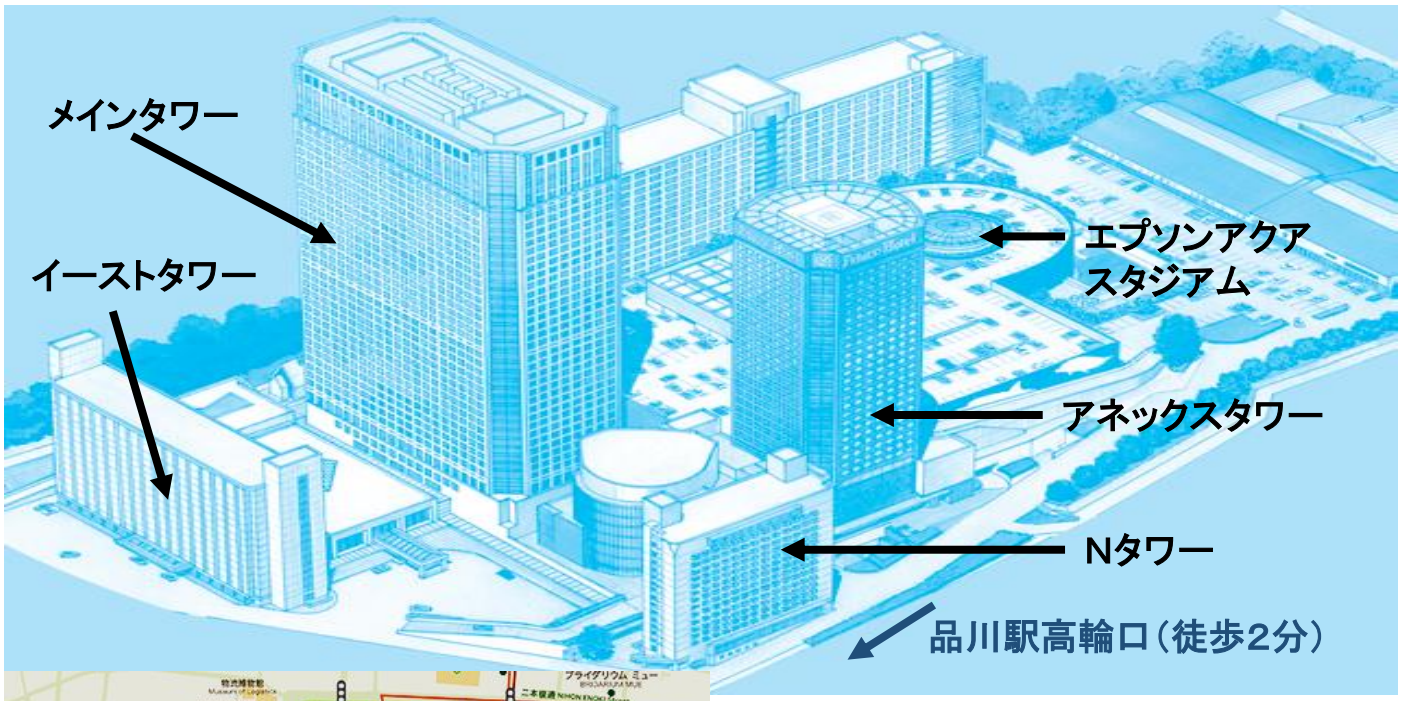

プログラム<1>

15:50～16:00　製品紹介

16:00～16:05　開会のご挨拶　世話人　住野泰清

16:05～17:05　**座長　熊田 卓（大垣市民病院 消化器内科）**

宿題報告: 造影超音波検査で認める肝疾患の血流変化の検討
小川真広（日本大学病院 消化器内科）

1. 造影超音波が病態診断に有効であったアルコール性肝障害の一例
向津隆規（東邦大学医療センター大森病院 消化器内科）

2. 肝硬度と肝血行動態破綻を経時的に観察し生体肝移植を施行した遅発性肝不全の一例
黒田英克（岩手医科大学内科学講座 消化器内科肝臓分野）

3. 正常肝におけるSonazoid microbubblesの検出感度の比較: Low MI contrast mode vs High MI contrast mode
二本松宏美（横浜市大附属市民綜合医療センター 消化器病センター）

4. 櫛状エコーは脂肪肝疾患の診断に寄与する所見となりうるか？
松井大吾（東邦大学医療センター大森病院 消化器内科）

17:05～17:35　**座長　住野泰清（東邦大学医療センター大森病院 消化器内科）**

One point lecture: Flag（三色旗）signとRaindrops（雨だれ）signのお話し
石田秀明（秋田赤十字病院）

17:35～18:05　**ディナータイム，機器展示もお楽しみください**

18:05～19:05　**座長　森 秀明（杏林大学医学部 消化器内科）**

5. びまん性肝疾患の超音波像の粒子解析精度向上の検討
松本直樹（日本大学医学部 消化器肝臓内科）

6. 新しいShear Wave Elastographyの初期使用経験
斎藤 聡（虎の門病院肝臓センター）

7. LOGIQ E9におけるShear Wave elastography測定の経験: Aixplorerおよび肝線維化スコアとの比較
多田俊史（大垣市民病院 消化器内科）

プログラム<2>

8. 多時相造影CTのコンパートメントモデル解析による定量的脾血流動態評価:肝線維化ステージとの比較

山田 哲(信州大学医学部 画像医学教室)

9. 慢性肝疾患の非侵襲的線維化診断におけるMR elastographyの有用性について

谷 瑞季(市立池田病院 消化器内科)

19:10～20:00　**座長　斉藤 聡(虎の門病院肝臓センター)**

10. 肝硬度を用いた非侵襲的肝発癌リスクの評価方法

青木智子(兵庫医科大学 内科学肝胆膵科)

11. Controlled Attenuation Parameter(CAP)によるC型慢性肝炎の肝脂肪化測定

川部直人(藤田保健衛生大学医学部 肝胆膵内科)

12. 肝硬変に伴う門脈圧亢進症におけるTransient Elastographyによる肝硬度の有用性の検討

伝法秀幸(虎の門病院分院 臨床検査部)

13. 閉塞性黄疸への内視鏡的胆道ドレナージ前後の肝硬度測定の有用性
: Transient elastography for obstructive jaundice

松本直樹(日本大学医学部 消化器肝臓内科)

閉会の辞　当番世話人　住野 泰清

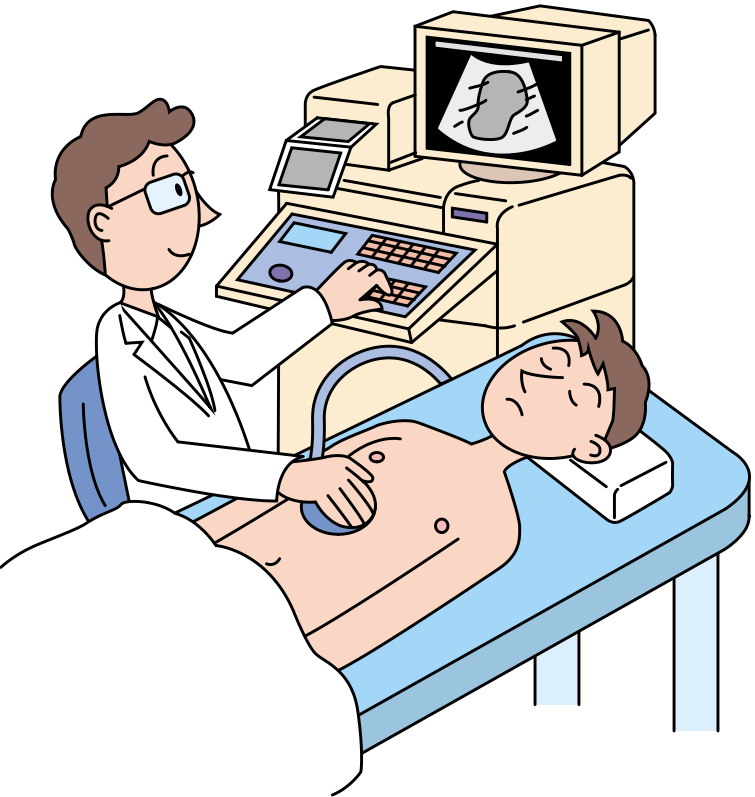

抄 録

宿題報告

造影超音波検査で認める肝疾患の血流変化の検討

小川真広，高安賢太郎，平山みどり，三浦隆生，松本直樹，中河原浩史，森山光彦

日本大学病院消化器内科

【目的】高周波リニアプローブにおける腹部超音波の画質向上が目覚ましく、前回我々は、sonazoidを用いた造影超音波検査の時に観察される背景肝の不均一な造影効果に着目し客観的な評価の可能性を報告した。その際、動脈優位相における血流変化を呈示したがその際に背景肝の異なる疾患における血流変化の表示を宿題として課された報告をする。【方法】撮影条件を一定にしてsonazoid0.5ml/bodyを投与し動脈優位相からの変化を検討した。新たに取得した造影超音波検査の画像より【結果】血流変化は明らかに慢性肝障害の進行と共に異なることが視覚的に体感できたが定量的な評価法は現時点では困難で今後の検討課題と考えられる。【考察】慢性肝疾患における背景肝の評価として動脈優位相を含めた詳細な血流変化も有用な情報であることが確認され今後の検討に期待がかかる。

1. 造影超音波が病態診断に有効であったアルコール性肝障害の一例

向津隆規1)，松清靖1)，池原孝1)，和久井紀貴1)，篠原正夫1)，永井英成1)，渡辺学1)，住野泰清1)，丸山憲一2)，工藤岳秀2)

1) 東邦大学医療センター大森病院 消化器内科　2) 同　臨床生理機能検査室腹部超音波

【症例】34歳女性、【主訴】倦怠感、【現病歴】半年前より動悸があり、1か月前から微熱・下痢・体重減少があるとの訴えで近医受診。アルコール多飲があり、著明な肝障害を認め、アルコール性肝炎疑いで、当科紹介となった。【既往歴】30歳時にアルコール性肝炎を自宅療養により改善。その後も連日飲酒していた。
【入院後の経過】T-Bil 2.6g/dl、D-Bil 1.1g/dl、AST 306 IU/l, ALT 184 IU/l, LDH 293U/l, ALP 773U/l, γ-GTP 4268U/lであった。腹部超音波検査では、B-modeで肝臓は軽度腫大、実質はbrightであるが均一であった。VTQは1.27 m/s。ソナゾイド造影超音波検査では、肝実質潅流は軽度の動脈化を呈するに留まっていた。腹部超音波検査の所見からは、アルコール性肝障害としては軽症と推察された。入院後、保存的加療のみで、肝障害は速やかに改善した。第17病日に施行した肝生検では、中心静脈周囲に極軽度の脂肪滴の沈着とグリソン鞘周囲に淡い繊維の増勢が認められる程度であり、第21病日に退院。退院1か月後の採血では、AST,ALTは正常値となった。本例は当初、症状やγ-GTPなどから高度のアルコール性肝障害と診断されていたが、CEUS,VTQ,B-modeなどの所見から軽症と判定し、臨床経過ならびに組織学的所見からそれが確認された。
【結語】ソナゾイド造影超音波検査により病勢の推察が可能であったアルコール性肝障害の一例を経験したので報告した。

2. 肝硬度と肝血行動態破綻を経時的に観察し生体肝移植を施行した遅発性肝不全の1例

黒田英克1)，阿部珠美1)，及川隆喜1)，三上有里子2)，武田智弓2)，石田和之4)
諏訪部章3)，菅井有4)，滝川康裕1)

1) 岩手医科大学内科学講座消化器内科肝臓分野　2) 同 中央臨床検査部
3) 同 臨床検査医学講座　4) 同 病理診断学講座

症例は52歳女性。主訴は黄疸。症状出現から7日後に近医にて肝障害を指摘され当科紹介入院となる。意識レベルは清明。T.Bil 14.2mg/dl、AST/ALT 643/871IU/l、PT 65.2％。VTQ を用いて測定したVsは、入院時2.5m/sから第84病日4.5m/sに上昇。門脈右枝のVmaxは入院時24.1cm/sから5.2cm/sに低下、併走する肝動脈のVmaxは、45.1cm/sから114.3cm/sに上昇した。また、肝動脈のRIは、第9病日0.67から第84病日0.81に上昇した。遅発性肝不全の診断で生体肝移植が施行され、摘出肝の病理組織学検討では肝全体に壊死を認め、静脈周囲の線維化と中心静脈内皮下に炎症細胞浸潤を認めた。本例のVs値や肝血流は、病態悪化を反映してダイナミックな変化を示した。肝硬度と肝血流は急性肝不全の予後指標のひとつと考えられており、若干の文献考察を交えて報告する。

3. 正常肝におけるSonazoid microbubblesの検出感度の比較：Low MI contrast mode vs High MI contrast mode

二本松宏美1)，沼田和司1)，福田浩之1)，近藤正晃1)，中馬誠1)，田中克明1)，前田慎2)

1) 横浜市立大学附属市民総合医療センター消化器病センター
2) 横浜市立大学付属病院消化器内科

【目的】正常肝においてlow MI contrast modeとhigh MI contrast mode間歇撮影のどちらがSonazoid microbubblesの検出感度が高いかを検討した。
【対象と方法】超音波装置はGE LOGIQ7を使用。13名の健常被験者に対しソナゾイドを0.2ml / body静注。Sonazoid静注後の各時間の輝度値から造影前輝度値を引いたものを各時間の造影後輝度差と定義した。low MI contrast mode (phase inversion harmonic mode [MI 0.21-0.23])とhigh MI contrast mode (coded harmonic angio [MI 0.7-1.2])による門脈内輝度値を15点(1分、10 ~ 60分の間は10分毎、60 ~ 300分の間は30分毎)で計測した。同時に門脈内をSonazoid microbubblesが十分に観察できる時間を評価した。また、肝表面から縦に3つのROIを置き、その平均値を肝実質輝度値と定義。low MI contrast modeにより7点(1, 10, 30, 120, 180, 240, 300分後)、high MI contrast modeにより3点(1, 10, 300分後)で評価した。
【結果】門脈内のSonazoid microbubblesはlow MI contrast mode(7.3±5.9分)よりhigh MI contrast mode(184.6±43.9分)の方が有意に長く観察できた ($p<0.01$)。high MI contrast modeにおける門脈内輝度差は静注1分後から270分後まで有意にlow MI contrast modeより高く($p<0.05$)、肝実質輝度差も全ての計測時間でlow MI contrast modeよりhigh MI contrast modeの方が有意に高かった($p<0.01$)。
【結論】正常肝において、high MI contrast mode間歇撮影の方がlow MI contrast modeよりもSonazoid microbubblesを検出する感度が高い。

4. 櫛状エコーは脂肪肝疾患の診断に寄与する所見となりうるか

松清靖1)，篠原正夫1)，池原孝1)，和久井紀貴1)，松井哲平1)，篠原美絵1)，永井英成1)，
松井太吾1)，渡辺学1)，丸山憲一2)，工藤岳秀2)，住野泰清1)，

1) 東邦大学医療センター大森病院 消化器内科　2) 同　臨床生理機能検査室

これまで我々は，脂肪肝に見られる櫛状エコーに注目し検討してきた．その結果，「櫛状エコーを伴う脂肪肝」にはNASH合併例が多く，この所見は肝生検をすべきNASH高危険群の囲い込みに有用であることを見いだし報告した．一方本所見を呈してもNASHの組織所見を伴わない症例も少なからずいることも判明した．ただし，このような症例は決まって高度の脂肪化を伴っていた．今回我々は，Bモードでは中等度脂肪肝の所見であったが，櫛状エコーが認められたためNASHを疑い肝生検を施行し，高度脂肪肝＋NASHと診断した一例を経験した．本例の所見を会場の皆様はどのように診断なさるか，ご意見をいただきたく提示させていただく．

症例は24歳の男性．飲酒歴はない．健康診断で肝障害を指摘され当院を受診した．超音波検査で中等度脂肪肝と診断されたため，ウオーキングとダイエットの励行を指示し6ヶ月間経過を見た．しかしこれらの指示は守られず，肝障害は継続したため生検を施行した．その結果，約70％の脂肪化と肝細胞のバルーニング，peri-cellular fibrosis, fat granuloma的炎症所見などが認められ「高度脂肪肝＋NASH」と診断した．この診断に関して，会場の皆様のご意見をいただきたくお願いいたします．

One-point lecture
Flag〔三色旗〕signとRaindrops〔雨だれ〕signのお話

石田秀明，渡部多佳子，長沼裕子，大山葉子，若杉聡，長井裕

秋田赤十字病院

Flag〔三色旗〕signは肝硬変で結節径が大きい場合出現し、肝実質が三色旗様に表現される現象を示す。これは肝前面の脂肪-肝間の音速差による超音波の屈折が主因と考えられ、肝左葉外側区を縦走査で観察した時に最も明瞭に認知可能である。類似した現象に櫛状エコーがあるがこちらは組織所見を反映したものである。一方、Raindrops〔雨だれ〕signは肝硬変内に多数の円形脂肪沈着域がある場合出現し、肝実質内に多数の高エコー帯がみられる現象を示す。これは円形脂肪域-周囲肝間の音速差による超音波の屈折に、円形脂肪域内部の乱反射などが加味された現象と思われるが、更なる基礎的検討が必要である。なお、この現象は肝右葉前区肋間走査で観察した時に最も明瞭に認知可能である。本講演では超音波の送受信と表示法、そしてテーマの現象について順を追ってお話したい。

5. びまん性肝疾患の超音波像の粒子解析精度向上の検討

松本直樹、小川眞広、高安賢太郎、平山みどり、三浦隆生、塩澤克彦、阿部真久、中河原浩史、森山光彦

日本大学医学部消化器肝臓内科

【目的】これまで粒子解析を用いたびまん性肝疾患の超音波画像解析について報告してきたが、従来法では解析対象となる粒子数が少なく、精度に問題があった。今回、諸条件を変更して解析方法を検討したので報告する。
【方法】使用装置はLOGIQ S8,E9(GE)、探触子は9L。肋間走査で得た肝表面近くのBモード像を使用した。画像解析ソフトImageJ(オープンソース)を用いて2値化し、スペックルパターンを粒子の集合と見做して解析した。正常肝(NL)1例、慢性肝炎(CH)2例、肝硬変(LC)1例について、Raw dataのGainとDynamic range(DR)を変更して解析し、対象となった粒子数を比較した。
【成績】1.DRは36/48/60/72/84/96で測定し、539/614/608/591/640/607で、Defaultの72よりも84が最も粒子数が多かった。Gainは30/40/50/60/65/70/80/90で測定し、粒子数は0/358/669/591/724/682/651/366で、Defaultの50よりも65が最も粒子数が多かった。
【結論】びまん性肝疾患の超音波画像の粒子解析では、Bモードの設定により結果が変わる可能性があり、最適な設定を決める必要性が考えられた。

6. 新しいShear Wave Elastographyの初期使用経験

斎藤聡1)，伝法秀幸2)，窪田幸一2)

1) 虎の門病院肝臓センター　2) 同分院臨床検査部[2)]

GE社製のLOGIQ E9に搭載された、新しいShear Wave Elastography(E-SWE)に特有の技術的な特徴としては、複数のプッシュパルスを櫛状に同時送信する点である。その際、それぞれのプッシュパルスから発生したせん断波は、互いに交差しながら伝搬するが，これら複数のせん断波の伝搬速度を同時に解析する方向分離フィルタリング技術をあわせて用いることで、それらを合成し、一枚の2D画像として表示することが可能となっている。これまでのDynamic Elastographyとは異なる手法であるが、従来のフィブロスキャン(TE)、VTQと比較して、その有用性と問題点に関して検討した。また、カラーコードマップに関しては、SSI社製のAxipolorerとも比較した。TEとE-SWEを同時に測定したところ、両者の相関係数はr=0.891と良好であったが、実測値はkPaで比較すると、E-SWEはFSよりも正常肝では若干高値に、肝硬変では低値に出る例が多かった。測定部位が可視化できる点はE-SWEでは確実であるが、条件不良例ではAxipolorerのカラーコードマップに比して、歯抜け状パターンを呈する症例がみられた。新しいElastographyとしては臨床的な使用は可能と思われた。”Stiffness tells more than fibrosis.”の議論に一石を投ずると思われる。

7. LOGIQ E9における Shear Wave Elastography測定の経験：Aixplorerおよび肝線維化スコアとの比較

多田俊史，熊田卓，桐山勢生，谷川誠，久永康宏，豊田秀徳，金森明，北畠秀介，山剛基
長谷川綾平，颯田祐介，横山晋也，杉山由晃

大垣市民病院 消化器内科

【背景と目的】
Aixplorerによる肝弾性値の測定は肝線維化診断において，非侵襲的かつ有用な検査方法である（Tada, et al. Hepatolpgy Research. in press）．今回，LOGIQ E9における Shear Wave Elastography（SWE）の測定とAixplorerおよび肝線維化スコアとの比較を行った．
【方法】
対象は当院でLOGIQ E9およびAixplorerで肝硬度を測定した患者74例を対象とした．年齢は69.6±9.5歳，性別（男性/女性）は36例/38例であった．検討項目はLOGIQ E9とAixplorerの弾性値の比較，および肝線維化スコア（FIB-4 index, APRIおよびForns index）との比較を行った．また肝線維化判明例（n=19）での診断能の検討を行った．
【結果】
(1)弾性値の平均（±SD)はLOGIQ E9が9.0±3.4kPa, Aixplorerが11.0±4.9kPaであった．両者の相関はy=2.38＋0.60x（y：LOGIQ E9, x：Aixplorer）で決定係数（R^2）は0.76　（p＜0.001）と強い相関が認められた．(2)LOGIQ E9と肝線維化スコアとの検討ではFIB4-indexとの相関はR^2=0.23, p＜0.001, APRIとの相関はR^2=0.15, p＜0.001, Forns indexとの相関はR^2=0.23, p＜0.001であった．
(3) 肝線維化判明例（n=19, F0-F1：10例/F2-F3：9例）での診断能の検討ではAUCはLOGQ E9：0.70, Aixplprer：0.59, FIB-4 index：0.67, APRI：0.64, Forns index：0.55であった．
【結論】
症例数が少なく十分な検討ではないが，LOGIQ E9においてもAixplorerと同等の肝線維化診断能が得られることが期待される．

8. 多時相造影CTのコンパートメントモデル解析による定量的脾血流動態評価：肝線維化ステージとの比較

山田哲，鈴木健史，小松大祐，黒住昌弘，藤永康成，上田和彦，角谷眞澄

信州大学医学部画像医学教室

【目的】造影剤動態モデルを用いて脾血流動態を定量評価し，肝線維化との関連を明らかにする.
【方法】肝疾患の精査目的に多時相造影CTを施行し，外科的切除標本によって肝線維化ステージが証明された連続133患者を対象とした. 多時相造影CT画像のコンパートメントモデル解析から脾血流動態パラメータ（K1：血流流入速度定数，1/k2：平均通過時間，K1/k2：血流分布容積）を求めた. 新犬山分類を用いて肝線維化ステージ（F）を評価し，CT画像上の脾の長径（R）および血流動態パラメータ（K1, 1/k2, K1/k2）との関連を統計学的に評価した.
【結果】分散分析検定では各Fに対してR, K1, 1/k2の平均値に有意差がみられ，ステップワイズ回帰解析ではRおよび1/k2がFの独立した説明変数であった. F4とF3との間で有意差が認められたのは1/k2のみであった.
【結論】脾血流の平均通過時間は肝線維化の進行に伴い遅延し，脾腫大とは独立した肝硬変の予測因子である.

9. 慢性肝疾患の非侵襲的線維化診断におけるMR elastographyの有用性について

谷瑞季1)，澤井良之1)，小来田幸世1)，井倉技1)，福田和人1)，今井康陽1)，岩橋立樹2)，桃井理紗2)，梅原宜之2)，岩本康男2)，濵田星紀2)

1) 市立池田病院 消化器内科　2) 医療法人仁泉会 MIクリニック

【目的】非侵襲的な肝線維化進展度評価法であるMREの有用性について、従来の線維化マーカーと比較検討した。【方法】対象は組織学的に診断したC型肝炎37例、B型肝炎6例、アルコール性肝障害8例、NAFLD3例、その他3例の計57例（男性/女性32/25例、年齢68.4±10.5歳）とした。F scoreの内訳はF0/1/2/3/4が4/13/11/7/22例であった。MREと各種線維化マーカーの線維化診断能の比較をROC解析で行った。
【結果】MRE 弾性率はF01/2/3/4で2.97±0.25/3.47±0.34/4.57±0.32/7.51±1.24 /8.44±0.61kPaであり、F因子の増加に伴い上昇した（p＜0.0001）。F2以上、F3以上のカットオフ値、感度、特異度は4.70kPa、81.8%、93.3%(≧F2)、5.31kPa、91.7％、91.7%(≧F3)であった。MREのAUROCはF≧1/ F≧2 / F≧3 / F≧4 で0.867/0.938/0.951/0.935であった。
【考察/結語】他の線維化マーカーと比しMREは高い線維化診断能を示し、慢性肝疾患の非侵襲的線維化診断法として感度の高いツールとなりうることが示唆された。

10. 肝硬度を用いた非侵襲的肝発癌リスクの評価方法

青木智子1)2)，中野智景2)，橋本健二2)，長谷川国大1)，石井昭生1)，高嶋智之1)，
會澤信弘1)，池田直人1)，田中弘教1)2)，岩田恵典1)，榎本平之1)，斉藤正紀1)，廣田誠一3)
藤元 治朗4)，西口修平1)，飯島尋子1)2)

1) 兵庫医科大学内科学肝胆膵科　2) 同 超音波センター　3) 同 病院病理部
4) 同 肝胆膵外科

【目的】Virtual Touch Quantification (VTQ) で肝発癌リスクの評価が可能か検討した。
【方法】2008/10~2013/12に追跡を開始した肝発癌歴のない1847例を対象として、2014/11/10での肝発癌の有無をendpointとしたcohort studyを行い、cox回帰分析で発癌リスクを検討した。
【成績】2014/11/10までの平均観察期間は44.9ヶ月、79例で肝発癌を認めた（男51例、LC55例、HCV 46/HBV 10/NBNC 23例）。発癌群79例・非発癌群1768例の差を検討すると、単変量解析では年齢・性別・etiology・LC/CH・VTQ・FIB4 index・PLT・アルブミン・空腹時血糖値（FPG）、cox回帰分析では年齢・性別・VTQ・PLT・FPGで有意差を認めた（P＜0.05）。ROC解析により61.5歳以上、VTQ1.35m/s以上、FPG100.5mg/dl以上、PLT15.6万以下を肝発癌のカットオフ値として定め、Kaplan-Meier (Log Rank検定）でも有意差を認めることを確認した（P＜0.001）。リスク因子別のhazard ratioはVTQ5.0、FPG1.9、性別（male）2.3、年齢（age）3.6、PLT2.9であった（P＜0.001）。5つのリスク因子の頭文字を取り、VF map scores (VTQ≧1.35m/sで5点、FPG＞100mg/dlで2点、男性で2点、age＞61歳で3.5点、PLT≦15.6万で3点）を算出すると、8点以上で累積発癌率が高いことが示された（P＜0.001）。
【結語】VTQは肝発癌リスクの評価に有用で、非侵襲的検査を組み合わせることで肝発癌リスクの評価が可能であった。

11. Controlled Attenuation Parameter (CAP) による C型慢性肝炎の肝脂肪化測定

川部直人，市野直浩，橋本千樹，原田雅生，村尾道人，中野卓二，嶋崎宏明，菅 敏樹，中岡和徳
大城昌史，高川友花，倉下貴光，高村知希，福井愛子，西川 徹，刑部恵介，吉岡健太郎

藤田保健衛生大学 医学部 肝胆膵内科

【目的】C型慢性肝炎における肝脂肪化について、Fibroscan搭載のControlled Attenuation Parameter (CAP) 測定の有用性を検討した。【方法】C型慢性肝炎で肝生検を施行した症例のうちCAP測定を行った98例（男性57例、女性41例、平均年齢56.4±11.1歳）を対象とした。CAP測定は右肋間で10回計測し中央値を用いた。病理組織の肝脂肪化は Brunt分類でGrade (G) 0 (<5%)、G1 (5-33%)、G2 (34-66%)、G3 (>67%)とした。【成績】CAP測定時のSuccess Rate (SR)が100%であったものは98例中66例(67.3%)、80 ~ <100%は15例(15.3%)、50 ~ <80%も15例(15.3%)、<50%は2例(2.0%)であった。SRとBMIに相関は認めなかった。SR 100%群 (66例) のCAP値は肝脂肪化G0で186.5±40.8 (dB/m)、G1で209.5±23.1 (dB/m)、G2で214.8±27.0 (dB/m)、G3で259.1±44.5 (dB/m)であり、G3とG0、G1の間で有意差を認めた。SR 100%未満群 (32例)では各Grade間でCAP値に有意差を認めなかった。またSR 100%群では、肝線維化Stage F0に対しF2のCAP値は有意に高く、炎症Grade A0に対しA1-3のCAP値は有意に高かった。【考察】CAPは肝脂肪化の定量的評価に有用であるが、CAPの信頼性には測定条件が関与する可能性がある。

12. 肝硬変に伴う門脈圧亢進症におけるTransient Elastographyによる肝硬度の有用性の検討

伝法秀幸1)，斎藤聡2)，窪田幸一1)，宇賀神陽子1)，竹内和男3)

1) 虎の門病院分院 臨床検査部　2) 虎の門病院肝臓センター　3) 虎の門病院消化器内科

【目的】
Bモードでは肝硬変や門脈側副血行路に関してある程度把握可能であるが、Transient Elastographyを加える事で、肝硬変の評価がどこまで可能であるか、特にBモードでは評価困難である食道静脈瘤との関連性について検討した。
【対象と方法】
対象は内視鏡的食道静脈瘤治療を施行した各種肝硬変229例、C型173例、B型24例、アルコール性21例、NASH5例、その他6例。Child A:110例、Child B:107例、Child C:12例。フィブロスキャンは皮下厚に応じてMプローブ･XLプローブを使用。食道静脈瘤は予防的治療、治療基準は初回ではF2･RCS(+)以上、2回目以後はF1･RCS(+)以上とした。食道静脈瘤以外の門脈側副血行路と脾腫に関しては造影CT･MRIにて評価した。
【成績】
肝硬度測定：計測不能は5%、計測可能であった症例の肝硬度は中央値26.9kPa(5.5 ~ 75.0kPa。Child A：(中央値)23.1kPa、Child B：29.3kPa、Child C：43.5kPaとなり有意差を認めた。
【結語】
肝硬度14～16kPa以上が治療対象となる食道静脈瘤が存在する可能性が高いと思われた。

13. 閉塞性黄疸への内視鏡的胆道ドレナージ前後の肝硬度測定の有用性：Transient elastography for obstructive jaundice

松本直樹，小川眞広，牧野加織，大山恭平，佐藤秀樹，水野滋章，森山光彦

日本大学医学部消化器肝臓内科

【目的】肝硬度に関与する因子として弾性と粘性があり、弾性は線維化と関連し、粘性として炎症、うっ血、黄疸が挙げられる。閉塞性黄疸でも肝硬度が著明に上昇するが、ドレナージ後の変化についてはあまり知られていない。今回、閉塞性黄疸症例の、内視鏡的胆道ドレナージ前後で肝硬度を測定して治療効果と比較したので報告する。
【方法】対象は2014年6月-12月に当院で治療を行った閉塞性黄疸の6例。原因は胆管癌2例、総胆管結石2例、膵癌2例。使用装置はFibroscan 502(Echosens)。使用探触子はMプローブ。内視鏡治療前(原則当日)、治療後2時間、翌朝、可能であれば1週間後に測定を施行した。その結果を同時期の血清総ビリルビン値(T-Bil)と比較した。
【成績】ドレナージは全例技術的に成功した。肝硬度は、治療前11.5 (3.6-23.6)kPa→2時間後7.1 (5.4-10.3)kPa、1日後8.8 (6.0-14.6)kPa、1週後6.4 (5.4-7.3)kPa。T-Bilは治療前11.7(5.7-19.8)mg/dl→2時間後10.5(4.7-18.1)mg/dl、1日後7.5(2.6-13.7)mg/dl、1週後3.3(1.5-9.4)mg/dl。
【結論】閉塞性黄疸では肝硬度は上昇しており、ドレナージによって低下した。T-Bilと比較して早期から低下が見られるため、治療効果判定に応用できる可能性が考えられた。

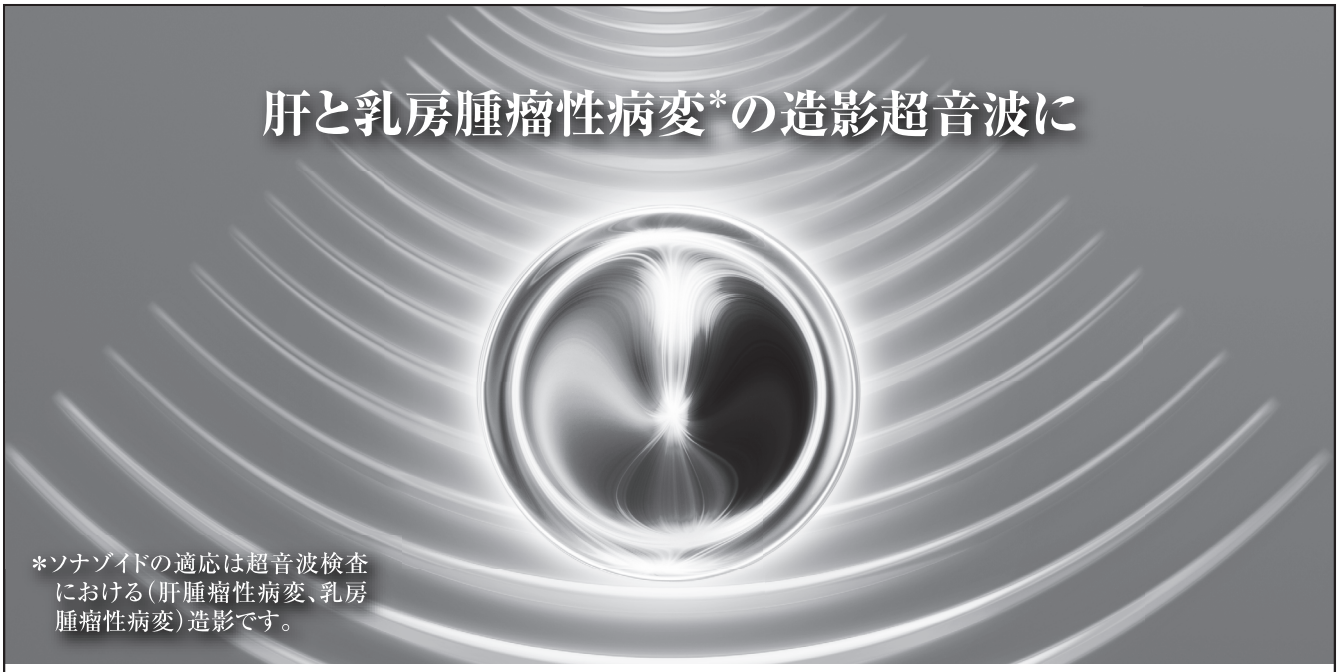

診断から治療時まで対応可能な超音波造影剤

【禁　忌】（次の患者には投与しないこと）
本剤の成分に対し過敏症の既往歴のある患者

【原則禁忌】（次の患者には投与しないことを原則とするが、特に必要とする場合には慎重に投与すること）
卵又は卵製品にアレルギーのある患者
［本剤は鶏卵由来の安定剤（水素添加卵黄ホスファチジルセリンナトリウム）を用いているため、アレルギー症状を発現するおそれがある。］

【効能・効果】
超音波検査における下記造影
　肝腫瘤性病変、乳房腫瘤性病変

【用法・用量】
ペルフルブタンマイクロバブルとして16μL（1バイアル）を添付の注射用水2mLで懸濁し、通常、成人1回、懸濁液として0.015mL/kgを静脈内投与する。

〈用法・用量に関連する使用上の注意〉
1. 通常、成人1日1回投与する［反復投与による使用経験がない］。
2. 撮影方法としてはハーモニック法を用いる。

【使用上の注意】
1. **慎重投与**（次の患者には慎重に投与すること）
　（1）心臓や肺に動静脈（右左）シャントのある患者
　　［本剤が肺を経由せず、直接体循環に入るため。］
　（2）重篤な心疾患のある患者
　　［症状が悪化するおそれがある（「副作用」の項参照）。］
　（3）重篤な肺疾患のある患者
　　［本剤の主たる排泄経路は肺であり、呼吸機能低下患者では症状が悪化するおそれがある（「その他の注意」の項参照）。］

2. 副作用
〈肝腫瘤性病変〉
承認前の臨床試験397例中報告された副作用は6.3%（25例）で、主な副作用は、下痢1.0%（4件）、頭痛1.0%（4件）、蛋白尿0.8%（3件）、好中球減少0.5%（2件）、発疹0.5%（2件）、口渇0.5%（2件）、注射部疼痛0.5%（2件）であった。　［承認時］
使用成績調査3,423例中、報告された副作用は0.5%（17例）であった。　［第6回安全性定期報告時（2010年10月）］
〈乳房腫瘤性病変〉
承認前の臨床試験206例中報告された副作用は3.9%（8例）で、主な副作用は、下痢1.5%（3件）、注射部疼痛1.0%（2件）であった。　［承認時］
（1）**重大な副作用（頻度不明注）**
　ショック、アナフィラキシー様症状：ショック、アナフィラキシー様症状があらわれることがあるので、観察を十分に行い、呼吸困難、血圧低下、発疹等の異常が認められた場合には、適切な処置を行うこと。
（2）**重大な副作用（類薬）**
　海外における類薬の有害事象として、冠動脈疾患を有し、過敏症を示唆する有害事象が発現した患者において、心筋虚血あるいは心筋梗塞を伴う徐脈、低血圧が認められたとの報告がある。
（3）**その他の副作用**
　下記の副作用があらわれることがあるので、異常が認められた場合には必要に応じ適切な処置を行うこと。

	0.1～5%未満	0.1%未満
過敏症	発疹、発赤	そう痒
精神神経系	頭痛	
消化器	下痢	口渇、嘔吐、腹痛
臨床検査		蛋白尿、好中球減少、LDH上昇、尿糖陽性、血圧上昇、リンパ球減少、血小板数減少
その他	注射部疼痛	熱感、下肢冷感

注）自発報告において認められている副作用のため頻度不明。

★その他の使用上の注意等につきましては、製品添付文書をご参照ください。

超音波診断用造影剤　薬価基準収載

ソナゾイド®注射用16μL

一般名：ペルフルブタン（Perflubutane）

処方せん医薬品※　※注意－医師等の処方せんにより使用すること

製造販売元（資料請求先）
Daiichi-Sankyo
第一三共株式会社
東京都中央区日本橋本町3-5-1

提　携
GE Healthcare

2013年7月作成