

第10回 びまん性肝疾患の画像研究会 講演会抄録集

日時: 平成30年 8月 25日(土) 16:00~20:10
会場: 品川プリンスホテル メインタワー
10階 「ムーンストーン10」
〒108-8611 東京都港区高輪4-10-30
TEL 03-3440-1111

代表世話人: 住野 泰清
JCHO 東京蒲田医療センター 消化器内科
当番世話人: 鹿毛 政義
久留米大学先端癌治療センター分子標的部門

会の運営にむけて<1>

☆参加者の方へ

- 1) くつろげる服装でお越しください。ただし、会場の都合でビーチサンダル、Tシャツはご遠慮ください。
- 2) 参加費は3,000円です。節約のためネームカードは作りません。受付で領収書をお受け取りください。
※会を長続きさせるため、参加者を含め関係各位の負担を少しでも軽減すべく、参加者の方々には夕食費をご負担いただくことにさせていただきました。
- 3) 夕食後には会場の後方にコーヒーとスナックを用意いたします。適宜お楽しみください。
- 4) 同じく会場の後方に、機器展示を致します。適宜訪れていただきたくお願いいたします。
- 5) 抄録集は受付でお渡しいたします。
※受付でメールアドレスをご登録いただいた方には、今後毎回、事前にpdfファイルで配布いたします。

☆発表者へのお願い

- 1) 演題発表時間は8分以内厳守でお願いします。キモを簡潔にわかりやすく、十分に強調してください。
- 2) 討論時間は決めません。座長の采配に任せます。
※老婆心ながら一言：「質問がない」と言うことは
 - * 質問する必要がないほどに深く理解できた。
 - * しばらく口がきけないほどに感銘を受けた。
 - * 全く興味がわかなかった。
 - * 内容がダメで無視。
 - * 全く理解ができなかった。 だそうです。
- 3) 時間有効利用のため、次演者は次演者席でお待ちください。
- 4) スライド受付はできるだけ早めにお済ませください。

☆発表について

- 1) 発表はすべてPCプレゼンに限ります。
 - 2) 時間とマンパワー節約のため、まことに恐縮ではございますが、
 - * OSはWindows7以降、
 - * PowerPointは2010以降
 - * 動画はwmvファイルに加工し、pptxファイル内に格納
 - * 音声なし
 - * 会場へは、USBメモリでのpptxファイル持ち込み に限らせていただきます。
 - 3) 今回も、「ご自身のPC持ち込み禁」とさせていただきます。
 - 4) スライド受付に際しましては、ご自身のファイル動作を十分にご確認ください。
※当番世話人の勝手を申し上げ、まことに申し訳ありませんが、ご協力のほどよろしくお願いたします。
-

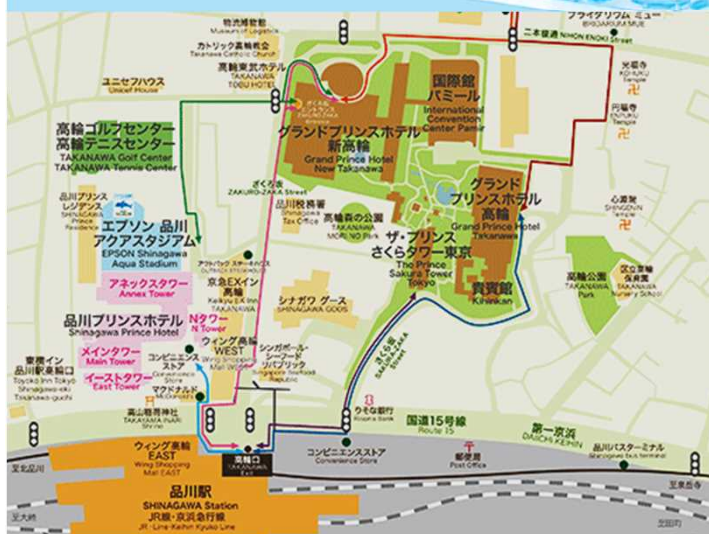
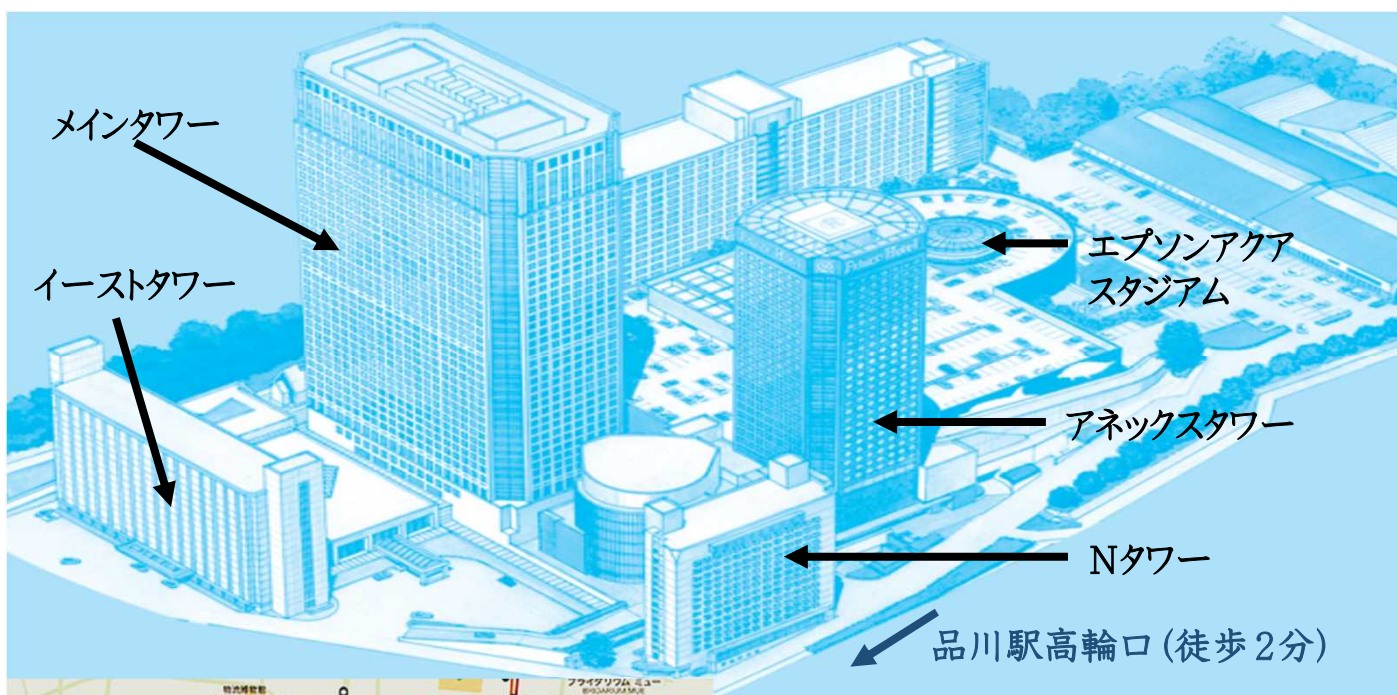
会の運営にむけて<2>

☆座長の先生方へ

- 1) 次座長席でお待ちください。
- 2) 発表時間は8分以内厳守ですが、討論時間は決めません。
- 3) 会場からの発言がないときに、無理に促したり、時間を作ったりする必要はありません。
- 4) ただし、会場の理解が得られるよう、演者を誘導していただくことは大歓迎です。
- 5) 多少の時間延長は可ですが、冗長にならないようご注意ください。
- 6) 運営は座長采配にお任せいたします。

☆世話人の方々へ

世話人会を15:30から開催いたします。場所はこれまでと違い、同ホテル3F「もみじ・すみれ」となります。お間違いにならないよう、お集まりください。よろしくお願いたします。



プログラム

15:50～16:00

製品紹介

16:00～16:05

開会の挨拶 当番世話人 鹿毛 政義

16:05～16:55

一般演題<1>

座長 西村貴士(兵庫医科大学 超音波センター)

1. 日本人正常肝における各種超音波エラストグラフィの基準値設定
伝法秀幸(虎の門病院分院 臨床検査部)
 2. 超音波の減衰を利用した肝脂肪定量に関する2機種と比較検討
伝法秀幸(虎の門病院分院 臨床検査部)
 3. 肝MRI-PDFF測定におけるROI設定の検討
多田俊史(大垣市民病院 消化器内科)
 4. 造影超音波で読み取る肝実質灌流動脈化の臨床的意義について
松清 靖(JCHO東京蒲田医療センター 消化器内科)
-

17:00～17:50

一般演題<2>

座長 松本直樹(日本大学医学部 消化器肝臓内科)

5. 超音波shear wave elastographyと粘性の関係
西村貴士(兵庫医科大学 超音波センター)
 6. Dispersion Imaging測定のピットフォール
杉本勝俊(東京医科大学 消化器内科)
 7. 各種肝疾患におけるTransient Elastographyと2D-Shear Wave Elastographyの同時測定比較に関する検討
斉藤 聡(虎の門病院 肝臓センター)
 8. 各種慢性肝疾患における2D Shear Wave Elastographyと肝硬度マーカーとの比較
松居宣昭(新百合ヶ丘総合病院 消化器内科)
-

17:50～18:20

ディナータイム, 機器展示もお楽しみください

18:20～18:50

特別講演

座長 鹿毛 政義 先生(久留米大学先端癌治療センター分子標的部門)

造影超音波に必要な基礎知識

「画像診断の役に立つ脾臓の形態と病理」

講師 近藤礼一郎 先生(久留米大学医学部 病理学講座)

プログラム

19:00～19:30

教育講演

座長 近藤礼一郎 先生(久留米大学医学部病理学講座)

「画像診断と肝形態: これだけは知っておきたい病理学」

講師 鹿毛 政義 先生(久留米大学先端癌治療センター分子標的部門)

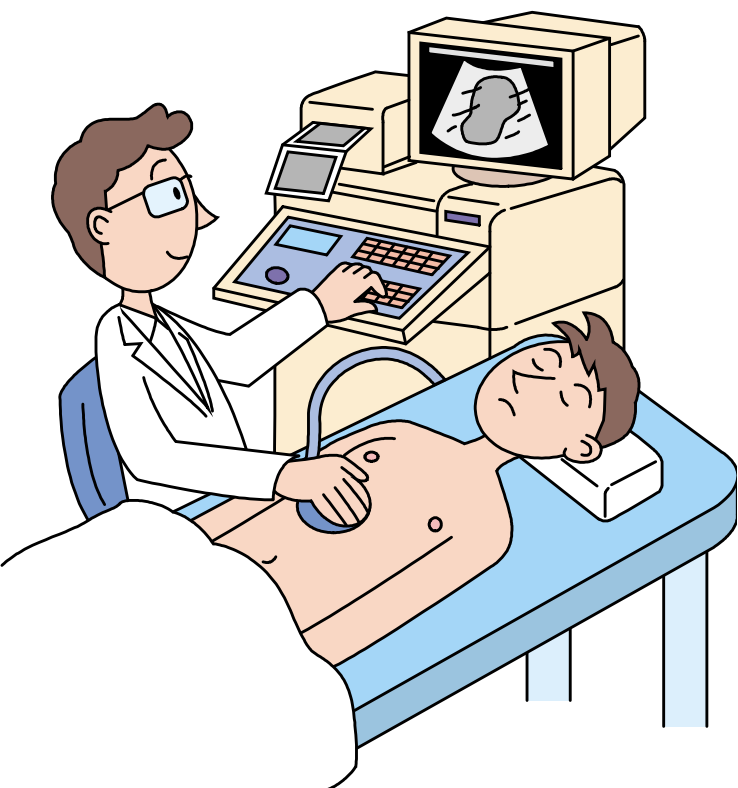
19:40～21:00

要望演題「各種画像診断法を用いた慢性肝疾患の組織性状・血流診断」


座長 斎藤 聡(虎の門病院 肝臓センター)

9. 鉄過剰症2症例に対する瀉血療法における肝内鉄沈着のT2*mapによる経時的変化の評価
竹内泰江(虎の門病院 肝臓内科)
10. 節酒により改善した肝ポルフィリン症の一例
大久保捷奇(順天堂練馬病院 消化器内科)
11. ウルソデオキシコール酸投与後に金網状所見が出現したPBCの一例
荻野 悠(東邦大学医療センター大森病院 消化器内科)
12. 脂肪肝に見られる簾状エコーに関する検討
住野泰清(JCHO東京蒲田医療センター)
13. 深層学習を用いたCT肝線維化評価の試み
山田 哲(信州大学 画像医学教室)
14. Bモード動画を用いた肝線維化評価の試み
松本直樹(日本大学医学部 消化器肝臓内科)

閉会の辞 代表世話人 住野 泰清



抄 録



1. 日本人正常肝における各種超音波エラストグラフィの基準値設定

伝法秀幸¹⁾、斎藤 聡²⁾、窪田幸一¹⁾、山口和摩¹⁾、小笠原暢彦²⁾、藤山俊一郎²⁾、
小林正宏¹⁾²⁾

1) 虎の門病院分院 臨床検査部、 2) 虎の門病院 肝臓センター

超音波エラストグラフィは、びまん性肝疾患の線維化や病態把握の評価法として重要な位置を占める。びまん性肝疾患を評価するには、まず正常肝におけるエラストグラフィの基準値設定が重要であるが、現在は明確な基準が無い。さらにエラストグラフィは機種間でも数値が異なる。このため今回は、正常肝における3種類のエラストグラフィ同時測定による、肝硬度について検討した。使用装置は①フィブロスキャン502(Echosens社)、②Point-SWEであるS2000-VTQ(シーメンスヘルスケア社)、③2D-SWEであるLOGIQ E9 XD clear 2.0-SWE(GEヘルスケア社)を使用した。フィブロスキャンにおいてはCAPの基準値についても検討した。対象は2500例。正常肝の基準としてHBV、HCVのウイルスマーカー陰性、肝疾患の既往歴除外、飲酒歴20g/日以下、BMI25kg/m²未満、血液生化学検査値基準範囲内、US脂肪肝除外である。検討項目は機種間差、男女別、年齢別、皮下厚別の相違、またそれぞれの分布が正規分布かどうかにつき検討した。さらに各種エラストグラフィ基準値の設定を試みたので報告する。

2. 超音波の減衰を利用した肝脂肪定量に関する2機種 の比較検討

伝法秀幸¹⁾、斎藤 聡²⁾、窪田幸一¹⁾、山口和摩¹⁾、小笠原暢彦²⁾、藤山俊一郎²⁾、
小林正宏¹⁾²⁾

1) 虎の門病院分院 臨床検査部、 2) 虎の門病院 肝臓センター

肝脂肪の定量評価は侵襲的な肝生検がゴールドスタンダードであるが、より低侵襲で、繰り返し検査可能なMRIによるPDFFFが優れているとされる。しかし、スルーポイントなどの観点からすると、超音波による肝脂肪評価がフォローアップなどにも利用でき、臨床的には有用と思われる。そこで、今回超音波の減衰を利用した肝脂肪評価に関して、2機種を同時に測定し比較検討を行ったので報告する。対象は各種慢性肝疾患650例である。使用装置は①フィブロスキャン502(Echosens社製)で皮下厚に応じて、MプローブとXLプローブを併用し、*Controlled Attenuation Parameter (CAP)*を測定した。②Aplio i800(キヤノンメディカルシステムズ社製)にてATIを用いた。両者ともに右肋間のほぼ同じ位置から計測した。両者の相関および各疾患別の比較、皮下厚との比較、フィブロスキャンの通常体型用Mプローブと肥満体型用XLプローブのATIとの比較に関して検討した。フィブロスキャン計測可能例は $n=624$ 、ATIは全例で計測可能であった。全体の相関係数は $r=0.676$ 、($p<0.001$)と良好な相関がみられた。両者の乖離例も含めて検討し報告したい。

3. 肝MRI-PDFF測定におけるROI設定の検討

多田俊史¹⁾、豊田秀徳¹⁾、安田 諭¹⁾、小川定信²⁾、傍島篤洋²⁾、後藤竜也²⁾、高田 賢²⁾、熊田 卓³⁾

1) 大垣市民病院 消化器内科、2) 同機能診断室、3) 大垣女子短期大学 看護科

【目的】 肝の脂肪化は不均一性であり、MRI-PDFFは肝脂肪率の定量評価法として肝生検よりも非侵襲的かつ正確であることが報告されている。今回、MRI-PDFF測定におけるROIの設定部位、大きさにつき検討を行った。

【対象】 対象はNAFLDの精査目的で、MRI-PDFFによる肝脂肪率の定量診断を施行した30例。Couinaudの8区域それぞれに最大ROIを置き測定したPDFF値をゴールドスタンダードとして、ROIの位置と大きさを変えながら、PDFF値の一致度の検討を行った。

【結果】 Couinaudの8区域それぞれに最大ROI面積の平均値と、右葉後区域最大 (5cm²)1点、両葉2点(右葉1点、左葉1点)の1cm²、4cm²、および最大、両葉4点(右葉2点、左葉2点)の1cm²、4cm²、および最大、およびCouinaudの8区域の1cm²と4cm²それぞれの、(1) 相関係数 (Spearmanの順位相関係数)rは0.965, 0.963, 0.980, 0.984, 0.985, 0.991, 0.992, 0.994, 0.996で、いずれも強い相関が認められた。また(2) Bland-Altman分析による一致度の検定 (95%一致限界;測定方法間の差の平均値 ± 1.96 × 標準偏差)ではp値は0.058, 0.965, 0.320, 0.214, 0.014, 0.499, 0.856, 0.466, 0.147と両葉4点の1cm²以外はbiasが認められなかった。

【結論】 MRI-PDFFによるROIの設定は、右葉後区域最大1点の測定で、肝全体の脂肪化率とほぼ一致する。

4. 肝硬変における動脈化とその影響について

松清 靖¹⁾²⁾、住野泰清¹⁾、荻野 悠²⁾、松井太吾²⁾、向津隆規²⁾、松井哲平²⁾、篠原美絵²⁾、和久井紀貴²⁾、永井英成²⁾、五十嵐良典²⁾

1) JCHO東京蒲田医療センター 消化器内科、2) 東邦大学医療センター大森病院 消化器内科

正常肝における肝血流は門脈が優位に肝臓内に灌流する。しかし、慢性肝障害の病期が進展するとともに、門脈血流は低下し、それを代償するように動脈血流が増加する。我々は動脈化は肝臓にとって不利な状態であると考えており、肝血流のバランスを造影剤sonazoid®を用いて検討を行っている。観察の方法として、門脈の到達したタイミングの前後における血流バランスを色分けするPerfusion Parametric Image (Perfusion-PI) から、動脈からの灌流面積を算出するArterialization ratio (AR)という手法を用いている。C型慢性肝障害において、この手法を用いて検討したところ、肝硬変症例はF1～F3症例と比較して優位に動脈化することを報告してきた。今回、C型肝硬変症例における動脈化の影響を検討したので報告する。

5. 超音波shear wave elastographyと粘性の関係

西村貴士¹⁾²⁾、吉田昌弘¹⁾、青木智子¹⁾、近藤礼一郎³⁾、矢野博久³⁾、會澤信弘²⁾、
廣田誠一⁴⁾、藤元治朗⁵⁾、鹿毛政義⁶⁾、西口修平²⁾、飯島尋子¹⁾²⁾

1) 兵庫医科大学 超音波センター、2) 兵庫医科大学 内科肝胆膵科、
3) 久留米大学医学部 病理学講座、4) 兵庫医科大学 病院病理部
5) 兵庫医科大学 肝胆膵外科、6) 久留米大学 先端癌治療研究センター

【背景と目的】 生体組織は粘弾性体であり、粘性とSWEとの関係について検討した。

【対象と方法】 慢性肝疾患164例を対象とし、超音波診断装置はAplio i800/i900(東芝キャノンメディカル)を使用した。

【結果】 F因子別dispersion slopeはF0/1/2/3/4; 7.867/7.07/8.10/9.77 (m/s/kHz)であり、F1、F2、F3とF4間に有意差を認めた($p < 0.05$)。またA0/A1/A2/A3; 7.65/8.10/11.5/7.89 (m/s/kHz)とA0-2は徐々に高くなる傾向であった。Dispersion slopeと有意な相関関係にあったものはT-Bil, ALT, SWEで、ballooningを認める症例でdispersion slopeが有意に高かった($p < 0.05$)。

【結語】 SWEは粘性を含めた測定値である。

6. Dispersion Imaging測定のパットフォール

杉本勝俊, 阿部正和, 吉益 悠, 竹内啓人, 笠井美孝, 古市好宏, 糸井隆夫
東京医科大学 消化器内科

前回の本研究会において、肝生検にて診断されたNAFLD/NASH患者24症例の検討では、SW speedが肝線維化($P=0.038$), Dispersion slopeが小葉内炎症($P=0.018$), Attenuation valueが肝脂肪化($P=0.071$)と最も関連する独立した説明因子であると発表した。しかし、その後症例を50症例にして同様な解析を行うと、SW speedおよびDispersion slopeは両者とも肝線維化($P=0.007$, $P=0.078$)が最も関連する独立した因子として抽出され (Dispersion slopeには有意差はないが)、前回の解析結果と乖離が生じた。今回、この乖離の原因に関する考察を行ったので報告する。

7. 各種肝疾患におけるTransient Elastographyと2D-Shear Wave Elastographyの同時測定比較に関する検討

齋藤 聡¹⁾、伝法秀幸²⁾

1) 虎の門病院肝臓センター、 2) 虎の門病院分院臨床検査部

超音波エラストグラフィも種々の装置が登場している。WHOのガイドラインではC型肝炎における肝生検の代替検査としての位置をTransient Elastography (TE)が占めている。2D-Shear Wave Elastography (SWE)との関係に関して、多数例で比較検討したので、報告する。対象は2種類の装置で同時に測定した、各種肝疾患8575例。年齢は13~97歳(中央値66歳)、男女比4304:4271。C型肝炎2715例、B型肝炎2061例、AIH169例、PBC207例、アルコール性111例、他。使用装置:TEはフィブrosキャン502(エコセンス社製)で皮下厚に応じてMプローブとXLプローブを併用した。測定は既報のごとくに右肋間より10回測定でIQR/med30%未満とした。一方、SWEはLOGIQ E9(GEヘルスケア社製)を使用し、右肋間よりアーチファクトのない良好なカラーマップ画像がえられた3画像より径1cmの円形のROIより計測し、中央値とした。良好なカラーマップが得られない症例では5回測定し、アーチファクトを除外して中央値を採用した。全体の両者の相関、プローブ毎、疾患毎の相関及びその限界点、問題点を検討した。

8. 各種慢性肝疾患における2D Shear Wave Elastographyと肝硬度マーカーとの比較

松井宣昭¹⁾、椎名正明²⁾、富谷美香³⁾、浦野一葉³⁾、吉家 絢³⁾、平山雄一¹⁾、國分茂博⁴⁾

新百合ヶ丘総合病院

1) 消化器内科、2) 肝臓内科、3) 臨床検査科、4) 肝疾患低侵襲治療センター

【目的】 超音波Elastographyは非侵襲的な肝硬度測定法としてFibroScanを筆頭に普及してきた。2D Shear Wave Elastography (SWE)は測定が簡便でエラーが少ないことなどの利点があり、より診断能が向上したとの報告もある。一方で異なる病因・病態において同様に扱えるのかなど疑問もある。我々は疾患別にSWE値と血清由来マーカーやB modeスコアを比較し、その特性を検討した。

【方法】 測定装置はLogiq E9 XDclear 2.0 (GE)、肝SWEは5回以上測定したmedian値を使用。血液検査結果からFIB4-index, APRIを算出、B modeスコアは保存画像からretrospectiveに肝慢性化所見を加点法で評価し、0-8点とした。

【結果】 脂肪肝52例、HCV排除後 (C-SVR) 35例、無症状HBVキャリアー (B-ASC) 25例の計112例が解析対象となった。肝SWE平均は 5.30 ± 3.10 kPaであり、FIB4, APRI, B modeスコアのそれぞれと正の相関を示した。疾患別にみると、C-SVRとB-ASCでは肝SWE値と血清由来マーカーは相関しなかった。同じB modeスコアで比較した場合、脂肪肝は他群よりSWE値が高い傾向があった。

【考察】 2D SWEは簡便な肝硬度評価法として有用であるが、疾患または脂肪の有無により評価基準を変える必要があるかもしれない。

9. 鉄過剰症2症例に対する瀉血療法における肝内鉄沈着のT2* mapによる経時的変化の評価

竹内泰江¹⁾、斎藤 聡¹⁾、木脇圭一²⁾

1) 虎の門病院肝臓内科、2) 同病理部²⁾

肝内の鉄の評価はT2* mapを作成し、経時的に観察した。

症例1. 50歳代, 男性. 検診で肝機能異常を指摘され, 2017年2月, 当科受診. HBs抗原陰性, HCV抗体陰性, AST34, ALT76, 血小板19.8万, フェリチン1185であり, 肝生検で鉄沈着の目立つNASH(Steatosis 70% ballooning + lobular inflammation + Fibrosis 1c). 月2回程度で定期的に400mlの瀉血を繰り返し, ALT正常, フェリチン9まで持続低下し, T2* mapを定期的に施行し, 肝内鉄沈着の程度を評価した. フェリチン値の変化に遅れて, T2* mapの肝内鉄沈着の改善がみられた.

症例2. 60歳代, 男性. 検診にて肝機能異常を指摘され, 2011年6月, 当科受診. HBs抗原陰性, HCV抗体陰性, AST29, ALT45, 血小板16.8万, フェリチン1373であり, 月2回程度で定期的に400mlの瀉血を繰り返し, ALT正常, フェリチン10まで持続低下し, 同様に定期的なT2* mapではフェリチン値の変化に遅れて, T2* mapの肝内鉄沈着の改善がみられた. 鉄過剰症に対する瀉血療法の肝内鉄沈着のモニターにはT2* mapが有用であると考えられた.

10. 節酒により改善した肝ポルフィリン症の一例

大久保捷奇、大久保裕直、金澤 亮、中寺英介、宮崎招久

順天堂大学医学部附属練馬病院 消化器内科

症例は60歳代の女性。多発肝腫瘤、軽度肝機能障害のため近医より紹介となった。超音波で肝両葉に1~2.5cmの境界不明瞭な類円形高エコー腫瘤を多数認めたが、造影超音波kupffer phaseでは同部位にdefectは認めなかった。同部位は腹部CTで多発低吸収域となり、腹部MRI T2WI out of phaseでは信号低下となった。また、T2WIでは腫瘤像は不明瞭であったが、T2*では肝実質と比較して著明な高信号となった。肝ポルフィリン症を疑い肝生検を高エコーの部位と低エコーの部位から行ったところ、いずれにおいてもベルリン青染色で肝細胞の毛細胆管、細胆管、kupffer細胞内に鉄の沈着を認め、肝性ポルフィリン症と診断できた。節酒により9か月後のCTで画像所見の著明な改善を認めた。

11. ウルソデオキシコール酸投与後に金網状所見が出現したPBCの一例

荻野 悠¹⁾、和久井紀貴¹⁾、松清靖²⁾³⁾、吉峰尚幸¹⁾、天沼誠¹⁾、小林康次郎¹⁾、向津隆規¹⁾、松井太吾¹⁾、松井哲平¹⁾、篠原美絵¹⁾、丸山憲一²⁾、工藤岳秀²⁾、住野泰清³⁾、永井英成¹⁾、五十嵐良典¹⁾

1) 東邦大学医療センター大森病院 消化器内科、2) 同臨床生理機能検査室
3) JCHO東京蒲田医療センター

【症例】 40歳代の女性。2015年7月心窩部痛で当院受診。来院時の血液生化学検査で、肝胆道系酵素上昇を認めたため当科紹介となった。腹部USでは肝の辺縁は鋭角で表面平滑、肝実質はわずかに粗雑を認める程度であった。血液検査からAMA-M2が陽性であり、病理組織学的にもCNSSDCや胆管消失を認めたことからPBCと診断した。UDCA600mg投与を開始したところ肝胆道系酵素は徐々に改善し、2016年11月の時点でトランスアミナーゼは正常範囲内まで改善した。同時に行った腹部USでは、治療前と比べて肝実質の粗雑が目立っており、肝内部エコー像が粗く不整で金網状、いわゆるwire netting appearance (WNA)の所見を呈していた。

今まで我々はWNAについて、(1)約30%のPBCで見られる。(2)肝硬変に多いが、非硬変例にも見られる。(3)病理組織学的に炎症所見が少ない症例に多い、と報告してきた。その発生機序や成因について現在検討中であり、今回は肝の炎症改善を契機にWNAが出現したと思われる一例を経験したので報告する。(3)の発生機序を示唆する貴重な症例と考える。

12. 脂肪肝に見られる簾状エコーに関する検討

住野泰清¹⁾、松清靖¹⁾²⁾、篠原正夫¹⁾、石井耕司¹⁾、荻野悠²⁾、和久井紀貴²⁾、永井英成²⁾、
工藤岳秀³⁾、丸山憲一³⁾、神山直久⁴⁾

1) JCHO東京蒲田医療センター、2) 東邦大学医療センター大森病院消化器内科

3) 東邦大学医療センター大森病院臨床生理機能検査、4) GEヘルスケア超音波製品開発部

我々はこちら数年にわたり肝実質に観察される簾状エコーに注目し、その臨床的意義ならびに発生のメカニズムにつき検討してきた。この所見はすべての患者に見られるわけではなく、特定の患者に再現性を持って描出されるため、何らかの組織学的背景を示唆するものであることは間違いないと考える。これまでの検討ではまず脂肪化の強い急性アルコール性肝炎、同じく脂肪化の強いF型アルコール性肝硬変に高頻度で見られ、さらにNASHや高度脂肪肝にも一定の頻度で発現する。このように臨床的意義については解明されつつあるが、発現のメカニズムについては共同演者の神山が検討報告しているもののいまだ不明な点が多い。同じような肝実質に走査線方向に縦走する音線密度のムラを呈する所見としては、石田らによる「レインドロップサイン」や「フラッグサイン」、若杉らによる「櫛状エコー」、さらには腹壁で発生する同様の所見などがあるが、それらとの異同についてもいまだ明らかにできていない。そこで今回我々は、日本に先立ってアジアで発表されたシーメンスヘルスケア社のACUSON Sequoiaを試用する機会を得、簾所見を有する脂肪肝症例と非脂肪肝例の肝臓におけるハーモニクスの如何、focusの如何、中心周波数の如何による画像の変化を検討した。その結果、幾つかの示唆に富む所見を得たので報告する。

13. 深層学習を用いたCT肝線維化診断の試み

山田 哲、高浜湧介、小松大祐、鈴木健史、一戸記人、藤田幸恵、藤永康成
信州大学医学部画像医学教室

【目的】 深層学習を用いた非造影肝CT画像による肝線維化診断能について検討する。

【方法】 当施設において肝切除標本により組織学的に肝線維化ステージ診断がなされた連続190症例の切除前非造影肝CT画像を対象画像とした。対象画像を事前学習済み畳み込みニューラルネットワークであるVGG-19モデルを用いて転移学習を行い、各線維化ステージの分類結果についてフィッシャーの正確確率検定を行った。

【結果】 深層学習による各線維化ステージの分類結果のオッズ比はそれぞれ以下の通りであった。
 $F0/F1-4 = 5.49$ ($P = 0.0495$), $F0-1/F2-4 = 4.52$ ($P = 0.0001$), $F0-2/F3-4 = 2.44$ ($P = 0.0043$),
 $F0-3/F4 = 2.82$ ($P = 0.0014$).

【結論】 深層学習を用いた非造影CT画像による肝線維化診断の可能性が示唆されたが、実臨床への応用にはさらなる診断能の向上が必要である。

14. Bモード動画を用いた肝線維化評価の試み

松本直樹、金子真大、熊川まり子、渡邊幸信、平山みどり、三浦隆生、中河原浩史、
小川真広、今津博雄、森山光彦

日本大学医学部 消化器肝臓内科

肝線維化の超音波診断にはエラストグラフィが普及している一方、Bモードでの実質の均質性評価法としてテクスチャ解析が以前より試みられている。様々な手法が提案されているが、現状精度が良いとは言えない。これまでのテクスチャ解析は静止画に対し行われていたが、データ量の多い動画での解析を試みた。2017年12月～2018年6月に当院で肝生検または肝切除を行った10例を対象とした。動画は高周波プローブを用い右肋間走査で同一条件で撮影し、一方向に緩徐に1秒程度Tiltingして取得した。これをMADARA(Inspeedia, 愛知)を用いて解析し、病理のF Stageと比較した。本ソフトは造影EUSのために開発され、造影剤の分布の均一性を評価することが可能である(Gastroenterol Endosc 2015;57:1398-410.)。今回、本ソフトを用い、Bモード動画を対象としてテクスチャ解析を試みたので報告する。