第１回
びまん性肝疾患の画像研究会
抄 録 集

日時:　平成26年2月22日（土）17:00～21:00
会場:　グランドプリンスホテル新高輪
3階　「天平」
〒108-0074　東京都港区高輪3-13-1
TEL 03-3442-1111

当番世話人:　住野 泰清
東邦大学医療センター大森病院消化器内科

共催:　第一三共株式会社

国際館パミール
International Convention Centerr PAMIR
[大宴会場 崑崙・大宴会場 北辰]
[Grand Banquet Hall "KONRON"
Grand Banquet Hall "HOKUSHIN"]
ザ・プリンス さくらタワー東京
The Prince Sakura Tower Tokyo
グランドプリンスホテル高輪
Grand Prince Hotel Takanawa
ステーキハウス 桂
KATSURA Steak House
和風別館
Japanese Style Annex
貴賓館ファウンテンチャペル
Kihinkan Fountain Chapel
貴賓館
Kihinkan
Guest House
グランドプリンスホテル新高輪
Grand Prince Hotel New Takanawa
大宴会場 飛天
Main Banquet Hall
"HITEN"
さくら坂

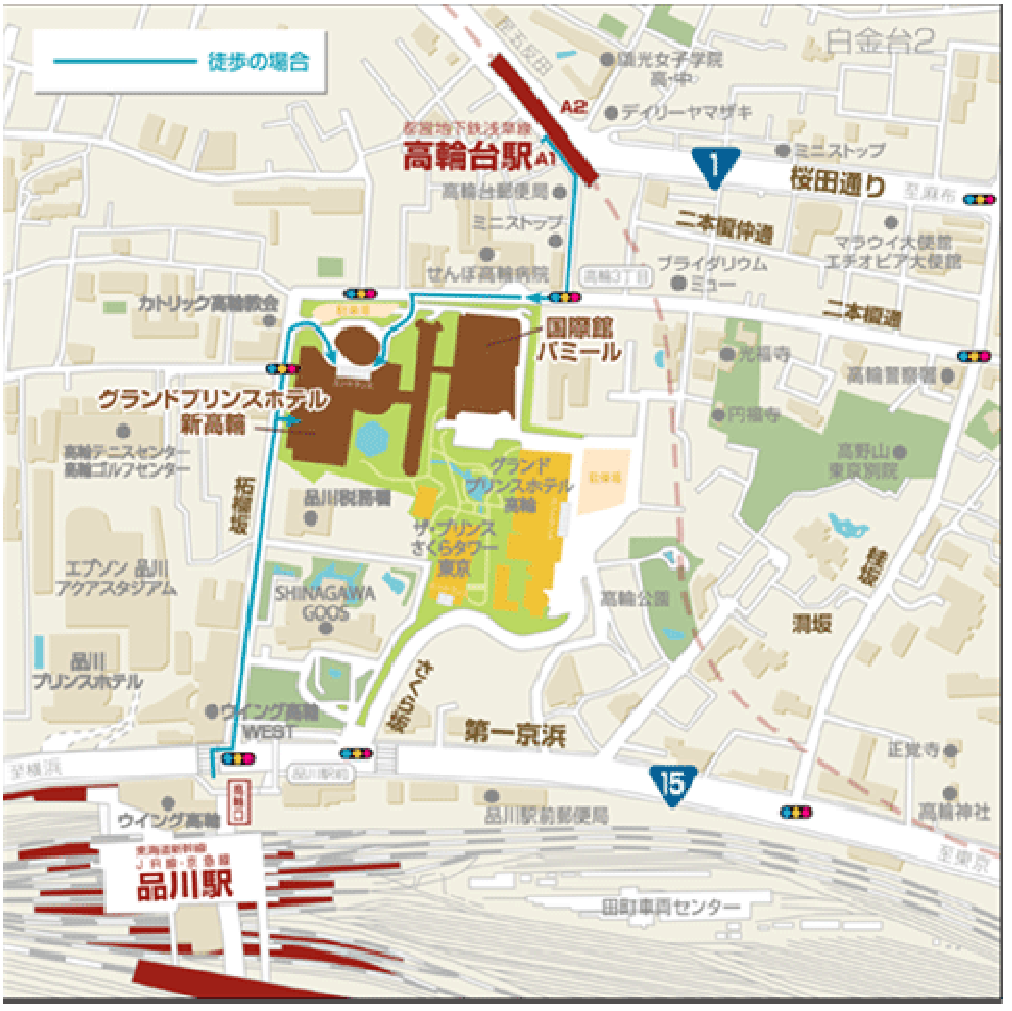
徒歩の場合
白金台2
国光女子学院
高・中
A2
デイリーヤマザキ
高輪台駅
A1
ミニストップ
桜田通り
高輪台郵便局
ミニストップ
二本榎伸通
マラウイ大使館
エチオピア大使館
せんぼ高輪病院
ブライダリウム
ミュー
カトリック高輪教会
二本榎通
国際館
パミール
光福寺
高輪警察署
グランドプリンスホテル
新高輪
円福寺
高輪テニスセンター
高輪ゴルフセンター
高野山
東京別院
グランド
プリンスホテル
高輪
品川税務署
ザ・プリンス
さくらタワー
東京
エプソン 品川
アクアスタジアム
SHINAGAWA
GOOS
高輪公園
桂坂
潤坂
品川
プリンスホテル
さくら坂
ウイング高輪
WEST
第一京浜
正覚寺
ウイング高輪
品川駅前郵便局
高輪神社
品川駅
田町車両センター

JR品川駅高輪口前からシャトルバスが出てます.

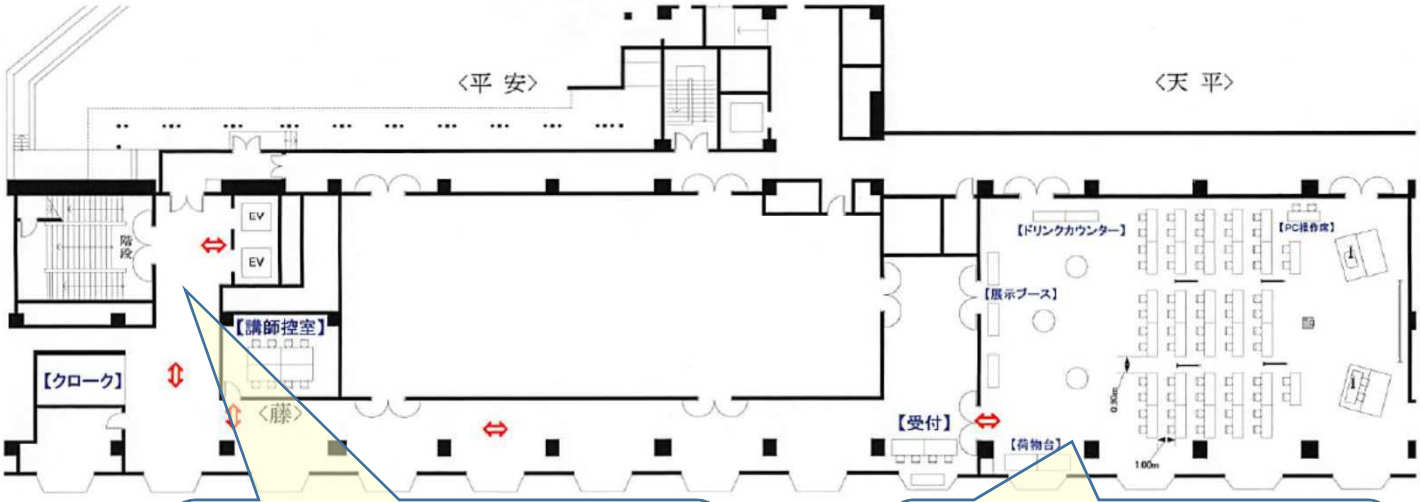

JR品川駅から「ざくろ坂」を上がってきて信号のすぐ上手にある入口からお入りください. 会場は3階です. 近くのエレベータまたは階段をご利用ください.

会場は3階のここです.

会の運営にむけて

☆参加者の方へ

1)くつろげる服装でお越しください.ただし,会場の都合でビーチサンダル,Tシャツはご遠慮ください.

2)参加費は3,000円です.節約のためネームカードは作りません.受付で領収書をお受け取りください.

※会を長続きさせるため,参加者を含め関係各位の負担を少しでも軽減すべく,参加者の方々には夕食費をご負担いただくことにさせていただきました.

3)夕食後には会場の後方にコーヒーとスナックを用意いたします.適宜お楽しみください.

4)同じく会場の後方に,機器展示を致します.適宜訪れていただきたくお願いいたします.

5)抄録集は受付でお渡しいたします.

※受付でメールアドレスをご登録いただいた方には,今後毎回,事前にpdfファイルで配布いたします.

☆発表者へのお願い

1)演題発表時間は7分をお守りください.キモを簡潔にわかりやすく,十分に強調してください.

2)討論時間は決めません.座長の采配に任せます.

※老婆心ながら一言:「質問がない」と言うことは

＊質問する必要がないほどに深く理解できた.

＊しばらく口がきけないほどに感銘を受けた.

＊全く興味がわかなかった.

＊内容がダメで無視.

＊全く理解ができなかった.　だそうです.

3)時間有効利用のため,次演者は次演者席でお待ちください.

4)スライド受付はできるだけ早めにお済ませください.

☆発表について

1)発表はすべてPCプレゼンに限ります.

2)時間とマンパワー節約のため,まことに恐縮ではございますが,

＊OSはWindows7以降,

＊PowerPointは2010以降

＊動画はwmvファイルに加工し,pptファイル内に格納

＊音声なし

＊会場へは,USBメモリでのpptファイル持ち込み　に限らせていただきます.

3)今回に限り,「ご自身のPC持ち込み禁」とさせていただきます.

4)スライド受付に際しましては,ご自身のファイル動作を十分にご確認ください.

※当番世話人の勝手を申し上げ,まことに申し訳ありませんが,スタートで躓きたくないため,ご協力のほどよろしくお願いいたします.

会の運営にむけて

☆座長の先生方へ

1) 次座長席でお待ちください.

2) 発表時間は7分厳守ですが, 討論時間は決めません.

3) 会場からの発言がないときに, 無理に促したり, 時間を作ったりする必要はありません.

4) ただし, 会場の理解が得られるよう, 演者を誘導していただくことは大歓迎です.

5) 多少の時間延長は可ですが, 冗長にならないようご注意ください.

6) 運営は座長采配にお任せいたします.

☆世話人の方々へ

世話人会を研究会終了後に行います。会場の前方、座長席周囲にお集まりください。
あまりに簡素で恐縮ですが、時間と経費節約のため、ご理解のほどよろしくお願い
致します。



プログラム

16:45～17:00　製品紹介

17:00～17:05　開会のご挨拶　当番世話人　住野泰清

17:05～18:25　座長　住野泰清（東邦大学大森病院消化器内科）

1. 胆管炎による末梢門脈血栓が成因と思われる限局性脂肪肝の1例
   工藤岳秀（東邦大学医療センター大森病院臨床生理機能検査室
2. 瀉血が奏功した鉄過剰を伴う脂肪肝の1例:組織学的にNASHと診断してよいか？
   矢島義昭（黒沢病院附属ヘルスパーククリニック内科）
3. NASH高危険群囲い込みにおける櫛状エコーの有用性について
   篠原正夫（東邦大学医療センター大森病院消化器内科）
4. 肝組織脂肪化は超音波Bモードでどこまで描出可能か？脂肪肝におけるBモードの有用性と限界について
   伝法秀幸（虎の門病院分院臨床検査部）
5. MRIを用いたマップ画像による鉄と脂肪の定量評価について
   斉藤聡（虎の門病院肝臓センター）
6. 肝脂肪変性の非侵襲的な定量評価におけるDual Energy CTの有用性の検討
   倉橋知英（市立池田病院消化器内科

18:25～18:40　ディナー休憩

18:40～20:00　座長　熊田 卓（大垣市民病院消化器内科）

7. Gd-EOB-DTPA造影MRIによる肝線維化評価:信号強度およびテクスチャー解析による検討
   山田哲（信州大学医学部画像医学講座
8. 粒子解析を用いた肝硬変の診断の試み
   松本直樹（日本大学医学部消化器肝臓内科）
9. 微小気泡の動態からみた肝硬変例の長期経過予測
   関本匡（千葉大学医学部附属病院消化器内科）
10. 背景肝によるReal-time Tissue Elastography画像の違い:HBVとHCVとの比較
    矢田典久（近畿大学医学部消化器内科）
11. VTQに影響を与える因子の検討
    青木智子（兵庫医科大学超音波センター）
12. 肝実質血流が組織の硬さに及ぼす影響について
    松清靖（東邦大学医療センター大森病院消化器内科）

プログラム

20:00～21:00　　座長　飯島 尋子（兵庫医科大学超音波センター）

13. 肝線維化診断におけるShear Wave Elastographyの弾性値に影響を与える因子はなにか
　　多田俊史（大垣市民病院消化器内科）

14. 急性肝炎におけるSWE（Shear Wave Elastography）の意義
　　平良淳一（東京医科大学病院消化器内科）

15. Philips社製Shear Wave Elastography測定時のROIの設定深度の変化における検討
　　森秀明（杏林大学医学部第3内科）

16. Shear Waveを用いた肝硬度診断における機種間の相関と相違
　　田中弘教（兵庫医科大学超音波センター）

17. コホート研究によるVTQと肝発癌リスクの解析
　　青木智子（兵庫医科大学超音波センター）

閉会の辞　　当番世話人　住野 泰清

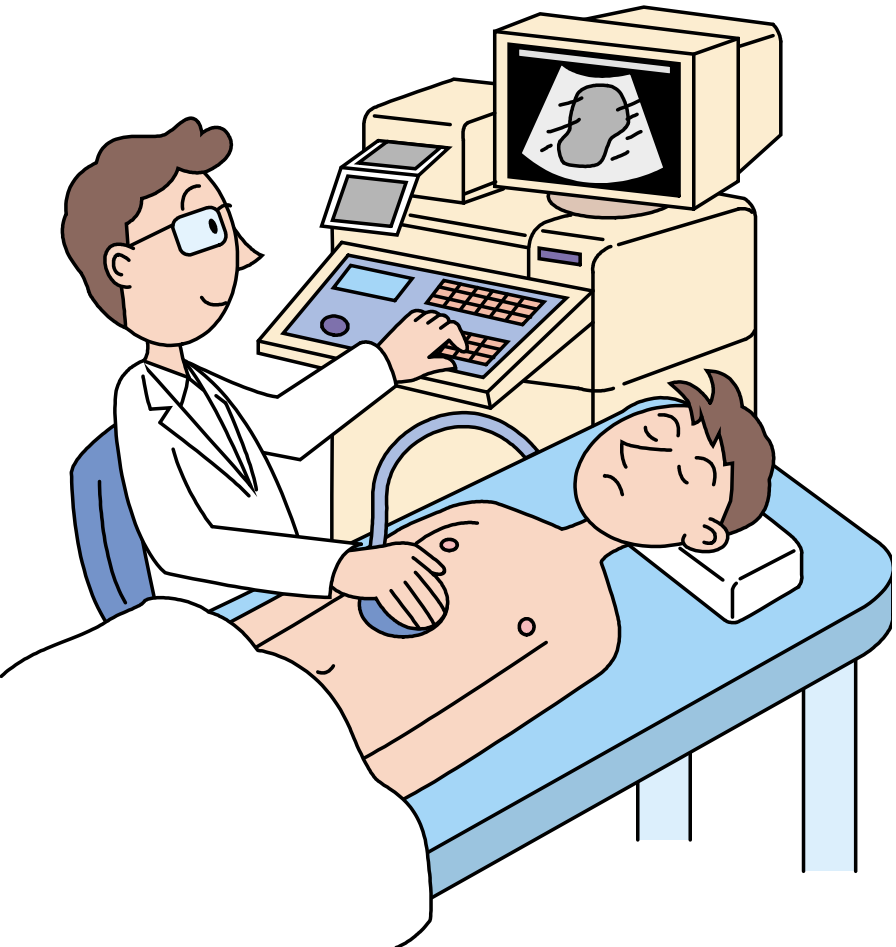

抄 録

1. 胆管炎による末梢門脈血栓が成因と思われる限局性脂肪肝の1例

工藤 岳秀 1)，　丸山 憲一 1)，　岸本 有為 2)，　松清 靖 2)，　池原 孝 2)，　永井 英成 2)
篠原 正夫 2)，　佐藤 綾 2)，　篠原 美絵 2)，　和久井 紀貴 2)，　渡辺 学 2)，　住野 泰清2)
1) 東邦大学医療センター大森病院臨床生理機能検査室，　2) 同　消化器内科

59歳，女性．昨年2月，夕食後に強い心窩部痛が出現し近医受診．膵炎の診断で入院となり治療を受けたが改善得られず，当院へ転院となった．来院時，肝胆道系および膵酵素の上昇，USでは肝内胆管・総胆管の軽度拡張と脂肪肝の所見．Sonazoid造影超音波では，特別な異常所見なし．CTではGrade1の急性膵炎と脂肪肝の所見が得られた．その結果，急性膵炎および胆管炎と診断し，ERCPによる膵胆道の減圧を試みたが十二指腸乳頭部の炎症浮腫が強く挿管不可．急遽，経皮経肝胆嚢ドレナージ(PTGBD)を設置し，以後徐々に症状の改善を得た．しかし，PTGBDを閉鎖すると発熱・腹痛・肝胆道系および膵の酵素上昇など胆管炎・膵炎の症状所見が出現するため抜去できず．留置したまま抗生剤の適宜内服で経過観察していたが，さらにPTGBD由来と思われる胆管炎を繰り返すようになり，同年7月，外科的に胆嚢摘出術を施行した．以来，胆道系および膵の状態は落ち着いたが肝障害の改善は得られず．9月に行った精査で肝酵素上昇．USでは肝門部を中心に両葉にまたがる境界明瞭で均一な高エコー領域が認められた．Sonazoid造影超音波で，肝表面の低エコー領域は門脈のarrival-time以前に実質が染影され，いわゆる動脈化所見を呈し，肝門部の高エコー域は動脈化を来していなかった．肝生検の所見では，USで高エコーを呈した領域は高度の脂肪化と軽度の線維化，一方低エコー領域は胆管上皮の変性・グリソン鞘のリンパ球性炎症および線維性拡大が認められ，長期に続く胆管炎に矛盾しない所見を呈していた．結果，低エコー領域は胆管炎によって門脈血流障害・灌流の動脈化を来し低栄養となり，肝の脂肪が抜けたものと推測される．肝の循環・栄養・脂肪化のメカニズムを考えるうえで極めて示唆に富む症例と考え報告する．

2. 瀉血が奏功した鉄過剰を伴う脂肪肝の1例
－組織学的にNASHと診断してよいか？－

矢島 義昭 1)，　長沼 廣 2)

1) 黒沢病院附属 ヘルスパーククリニック 内科，　2) 仙台市立病院 病理科

４４才の男性が健診時に指摘された肝障害の精査目的に受診した。患者は18才時に超音波検査で胆嚢結石と脂肪肝を指摘されており、２７才時に腹腔鏡下胆摘術を受けている。それ以後も肝障害は持続しており担当医より減量を勧められていた。特別な家族歴はなかった。理学的にはBMI　24.2（身長 170cm1、体重 70kg）とやや肥満傾向にあったが、その他には格別な病的所見を認めなかった。　腹部超音波検査では高度の脂肪肝と軽度の脾腫（長軸　123mm）が認められたが肝変形は認めなかった。減量が指示され、以後2か月の間に5kgの減量に成功したがトランスアミナーゼの改善は見られなかった。肝生検が施行され、肝小葉の３０～５０％に及ぶ脂肪化が見られたが、NASHに特徴的とされるballooningは確認できず、また鍍銀染色でもpericellular fibrosis を認めなかった。ベルリンブルー染色では、肝細胞に一様に淡く鉄沈着がみられ、NASHに一般的に観察される門脈域周囲の類洞優位の沈着ではなかった。　NASHの診断は肝生検によっておこなわれ、肝細胞のballooningが病理診断のhallmarkとされ、今日ではpericellular fibrosisは必ずしも診断に必要とはされていない。しかし軽度のballooningの診断は時として曖昧となり、果たして本症例で軽度のballooningがあるかどうかで診断が分かれる。本例では鍍銀染色と鉄染色を加えて病理学的検討を詳細に行ったが、NASHの確診に至らなかった。鉄過剰を伴う未知の病態の可能性が示唆された。

3. NASH高危険群囲い込みにおける櫛状エコーの有用性について

篠原 正夫 1)， 松清 靖 1)， 佐藤 綾 1)， 池原 孝 1)， 篠原 美絵 1)， 永井 英成 1)
和久井 紀貴 1)， 渡辺 学 1)， 住野 泰清1)， 工藤 岳秀 2)， 丸山 憲一 2)

1) 東邦大学医療センター大森病院 消化器内科， 2) 同 臨床生理機能検査室

NASHの診断には肝生検が重要とされているが、単純性を含む脂肪肝すべてを生検するのも難しく、非侵襲的手法による診断が強く求められている。そこで我々は、NASHが元来アルコ－ル性肝炎類似の組織所見を呈する疾患であることに注目し、両者の超音波所見を比較検討し，櫛状エコーが共通の特徴的所見であるという成績を得，報告した。今回は症例を増し，その診断的意義について検討したので報告する.**【対象】**臨床的アルコ－ル性肝炎11例（肝硬変合併8例、組織診2例）、組織診の得られたNAFLD36例（NASH 21例、SS 15例）。**【方法】**装置は東芝AplioXG、3.75MHzのコンベックス型プローブを使用。アルコ－ル性肝炎とNAFLDのBモード画像とくに櫛状エコーについて比較検討した.**【成績 】**アルコ－ル性肝炎では①bright pattern、②深部減衰、③著明肝腫大、④辺縁円形化、⑤PPCS、⑥櫛状エコーが全例に認められた。一方NAFLDでは①②が全例にまた、⑥の櫛状エコーが23例（64％）に認められ、③④⑤は認められなかった。①②は脂肪化および線維化による所見と考えられるが、両者を鑑別することはできず、従ってNASH診断のよりどころにはできない。そこで櫛状エコーをさらに検討したところ、櫛状エコーはNASH21例中17例81%、非NASH 15例中6例40%にみられた。櫛状エコー陰性のNASHはいずれも脂肪化が30%未満と少なく、櫛状エコー陽性の非NASHは50%以上の高度脂肪化例でNASHの予備軍として注意すべき症例であった。以上より、この櫛状エコーによるNASHの診断能は感度 81%、特異度 60%、陽性的中率 74%，陰性的中率 70%であった。**【まとめ】**櫛状エコーは脂肪滴の集塊とその間を走る線維帯を反映するものと考えられる。まだ症例数は少なく、診断能も低いが、櫛状エコーはNASHの補助的診断法，肝生検対象の囲い込み手段として検討する価値がある所見と考える。

4. 肝組織脂肪化は超音波Bモードでどこまで描出可能か？
- 脂肪肝におけるBモードの有用性と限界について -

伝法 秀幸 1)，　斎藤 聡 2)，　窪田 幸一 1)，　竹内 和男 3)

1) 虎の門病院分院臨床検査部，　2) 虎の門病院肝臓センター，　3) 虎の門病院消化器内科

従来、脂肪肝とは“肝組織の30%以上の脂肪化”とされてきた。超音波Bモードもこの基準に合致すべく、bright liver、肝腎コントラスト上昇、深部減衰増強、脈管不明瞭化が脂肪肝の所見としてきた。しかしながら、超音波診断装置の進歩によりペネトレーションの向上がはかられ、この基準に合致しない脂肪化症例が増加している。さらに、近年注目されているNAFLDでは、NAFLD Activity Score(NAS)において、肝組織脂肪化をS0(<5%) ~ S3(>66%)に分類しており、特にS1(5%~33%)では従来の30%よりも少ない割合となっている。そこで肝組織診断およびBモードを施行した症例に関して、NASの組織脂肪化分類に準拠し、Bモード像の比較検討を行った。

脂肪化の有無とBモード像の比較(S0:S1~3)では、S0ではBモードで脂肪肝所見を認めなかった。一方、33％以上(S2･S3)の脂肪化例ではbright liver、肝腎コントラスト上昇に加えて、Focal fatty spared areaの3所見が揃ってみられたが、深部減衰増強はS3のみ、脈管不明瞭化はみられなかった。脂肪化30%以下(≒S1)症例をさらに分類すると、5 ~ 10%では33%、11~20%では83%、21~30%では100%にBモードで上記脂肪肝所見を認めた。

5. MRIを用いたマップ画像による鉄と脂肪の定量評価について

斎藤　聡

虎の門病院肝臓センター

MRIでは鉄と脂肪の定量評価が可能である。両者は肝のびまん性変化であるが、部位による差がみられる。そこで、マップ化することで、部位差なども含めてより広範囲に肝臓への沈着状況を把握することができると思われる。鉄に関してはT2*マップを組織学的な鉄染色による鉄沈着に基づき4段階に分類し、それぞれのT2*値に応じてT2*カラーマップを作成した。一方、脂肪に関しては定量性に優れるとされるMR Spectroscopy（MRS）と全肝の把握が可能なDIXON法による脂肪定量を4-5段階に組織学的な評価を元に分類し、Fat Mapを作成し、肝内の脂肪の定量評価を視覚的に行うことが可能となった。以上、鉄に関してはT2 *マップ、脂肪に関してはMRSとFat Mapを作成し、定量評価としての有用性について述べたい。

6. 肝脂肪変性の非侵襲的な定量評価におけるDual Energy CTの有用性の検討

倉橋 知英 1)， 今井 康陽 1)， 澤井 良之 1)， 福田 和人 1)， 井倉 技 1)， 小来田 幸世1)
磯谷 圭介 2)， 米澤 稔 2)， 藤田 典彦 2)， 工藤 正幸 3)， 兵頭 朋子 4)， 岡田 真広 4)
村上 卓道 4)

1) 市立池田病院 消化器内科， 2) 市立池田病院 放射線科， 3) GEヘルスケア・ジャパン
4) 近畿大学医学部 放射線診断学

【目的】Dual energy CT撮影データからmulti-material decomposition (MMD) 法で得られた物質弁別画像によって肝実質の脂肪沈着の程度を推定し、その定量性を検討した。**【方法および対象】**対象はNAFLD患者21例。Dual energy CTはDiscovery 750HD(GE Healthcare)を用い、MMD法にて得られた物質弁別画像から肝実質の脂肪量を計測し、肝組織HE染色によるNASH activity score(NAS)の脂肪化程度および肝脾CT値比と比較検討した。**【結果】**NAS脂肪化程度の増悪に伴い、肝実質の脂肪量は高値となった($p < 0.01$)。肝実質の脂肪量と肝脾CT値と間には有意な負の相関関係が認められた($p < 0.05$)。**【結論】**Dual energy CTは肝脂肪変性の非侵襲的な定量評価に有用と考えられた。

7. Gd-EOB-DTPA造影MRIによる肝線維化評価：信号強度およびテクスチャー解析による検討

山田 哲，　黒住 昌弘，　藤永 康成，　上田 和彦，　角谷 眞澄

信州大学医学部画像医学講座

【目的】 Gd-EOB-DTPA造影MRI（EOB-MRI）の信号強度解析とテクスチャー解析を組み合わせ肝線維化の程度を定量評価する. **【方法】** 肝切除前にEOB-MRIを施行し，組織学的に肝線維化の程度が証明された連続46患者（F0：10名，F1：3名，F2：11名，F3：11名，F4：11名）を対象とした. 造影前脂肪抑制併用2D FSE T2強調像，造影前および造影20分後脂肪抑制併用3D GRE T1強調像（$T1WI_0$および$T1WI_{20}$）上で肝のテクスチャー解析を行い，「コントラスト：C_{on}」，「相関：C_{or}」，「エネルギー：E_{ne}」，「均一性：H_{om}」の画像統計量を求めた. $T1WI_{20}$の信号強度解析から肝取り込み能の指標である Hepatocellular Uptake Index：HUIを求めた. これらの値と肝線維化の程度（新犬山分類：F）との関係を stepwise 回帰を用いて検討した. **【結果】** HUIおよび$T1WI_0$のC_{or}のみがFの有意な説明変数であった（$F = -16.5C_{or} - 1.4HUI + 18.4$, $R^2 = 0.30$, $p = 0.0005$）. **【結論】** EOB-MRIから求められるHUIおよび$T1WI_0$のC_{or}を用いて肝線維化の程度を定量評価できる.

8. 粒子解析を用いた肝硬変の診断の試み

松本 直樹, 小川 眞広, 高安 賢太郎, 平山 みどり, 三浦 隆生, 塩澤 克彦
阿部 真久, 中川原 浩史, 森山 光彦

日本大学医学部消化器肝臓内科

【目的】 粒子解析は画像解析の手法の一つで、あらゆるレベルで視認される粒子の一つ一つの形状を解析するものである。今回、本手法を正常肝(NL)と肝硬変(LC)の鑑別に使用したので報告する。
【方法】 対象はNL14例とLC13例。使用装置はLOGIQ 7, S8(GE)、探触子は9L, 10L。肋間走査で得た肝表面近くのBモード像を2cm角で切り取った画像を使用した。画像解析ソフトImageJ(オープンソース)を用いて2値化し、スペックルパターンを粒子の集合と見做して解析した結果を比較した。検討項目は粒子数、粒子の平均径、粒子の占める面積の割合、周囲長、円形度、面積/凸部面積比、フェレ径など。**【成績】** 円形度、面積/凸部面積比はLCが高値(P=0.026,0.001)で、最小フェレ径、周囲長でNLが高値(P=0.011,0.029)であった。**【結論】** 粒子解析は肝硬変の診断の補助になる可能性が示唆された。

9. 微少気泡の動態からみた肝硬変例の長期経過予測

関本 匡,　丸山 紀史,　清野 宗一郎,　近藤 孝行,　横須賀 収

千葉大学医学部附属病院　消化器内科

微小気泡が肝へ流入し末梢への充満に至る一連の循環動態を定量的に解析し、肝硬変の長期経過予測におけるソナゾイド造影超音波の意義を考察した。対象は、組織学的に診断された肝硬変32例(61.4±10.7歳、Child-Pugh A16、B16)で、肝腫瘤合併例は除外した。肝動脈造影発現時間から肝実質最大輝度時間までを気泡充満時間と定義した(MI0.25)。充満時間中央値(18秒)を基準として二群に分けた場合、両群間で臨床背景に有意差を認めなかったが、累積生存率は充満長時間群(≥18s;93.3%/1年、60.2%/3年)では充満短時間群(<18s;93.3%/1年、93.3%/3年、P=0.049)に比べ有意に低値であった。また、累積肝癌発生率は充満長時間群(13.3%/1年、33.3%/3年)では充満短時間群(6.3%/1年、6.3%/3年、P=0.008)に比べ、有意に高値であった。気泡充満時間は、肝動脈や門脈、肝実質での末梢血流などを含んだパラメータであり、肝循環動態を包括的に評価可能な因子である。ソナゾイド造影超音波における気泡動態の解析は、肝硬変例の長期経過予測に期待される。

10. 背景肝によるReal-time Tissue Elastography画像の違い ーHBVとHCVとの比較ー

矢田 典久,　工藤 正俊

近畿大学医学部 消化器内科

Real-time Tissue Elastography (RTE)を用いてC型慢性肝炎を観察すると、線維化の進行に伴い低歪み領域が増え粗い画像になる。我々は、この現象を客観的に評価する手法として、RTE画像の特徴量を用いて組織学的線維化診断結果に対する重回帰式Liver Fibrosis Index (LFI) を求め、その有用性について報告してきた。背景肝によるRTE画像の違いを評価するため、当院で肝生検時にRTEを施行したHBV (F1; 50, F2; 9, F3; 13, F4; 23, total; 95) およびHCV (F1; 52, F2; 37, F3; 27, F4; 41, total; 157) の検査結果を比較検討した。これらの解析の結果、HBVではHCVに比べて青い領域の面積が少なく、テクスチャの乱れも少ない傾向にあることが判明した。従来のLFIを用いた場合、HBVでは線維化を低く見積もってしまう可能性があり、HBVでは独自の指標を用いて診断する必要がある。

11. VTQに影響を与える因子の検討

青木 智子 1)2)，　岸 浩一郎 3)，　高嶋 智之 2)，　會澤 信弘 2)，　坂井 良行 2)
岩田 一也 2)，　池田 直人 2)，　田中 教弘 1)2)，　岩田 恵典 2)，　榎本 平之 2)
斉藤 正紀 2)，　廣田 誠一4)，　藤元 治朗 5)，　西口 修平 2)，　飯島 尋子 1)2)

1) 兵庫医科大学 超音波センター，　2) 兵庫医科大学内科 肝胆膵科，　3) 自治医科大学 医療情報学
4) 兵庫医科大学 病院病理部，　5) 兵庫医科大学 肝胆膵外科

【目的】Shear Wavesの登場により線維化が低侵襲で客観的に評価可能となった。Shear Wavesに影響を与える因子を検討した。**【対象・方法】**(1)2008/10以降肝生検とほぼ同日に測定したVTQ 1061例、SWE213例、Fibroscan 286例について線維化との相関を検討した。(2)VTQに影響を与える他因子を排除して、線維化診断能が向上するか検討した。**【成績】**(1)重回帰分析で、VTQと最も強い正の相関を示すのはF因子であり(標準化偏回帰係数β0.333)、他にもA因子(β0.085)、ヒアルロン酸(β0.175)、Platelet(β －0.181)、T-bil(β0.109)、γGTP(β0.060)、BMI(β0.151)、Etiology(β0.056)が、有意な相関を示した(P＜0.05)。HBVでは全てのShear Wavesで有意に低値となった(P＜0.001)。VTQと異なり、FibroscanはBMIの、SWEはT-bilの影響を受けなかった。
(2)HBV以外の慢性肝疾患症例で、BMI25kg/m2未満、T-bil1.2mg/dl未満、γGTP137IU/L未満の478例に限定すると、VTQはF0：1.14(1.00~1.02)、F1：1.15(1.02~1.27)、F2：1.30(1.15~1.47)、F3：1.39(1.22~1.75)、F4：1.91(1.68~2.43)と、VTQが1.70を超える場合は高率にF4であった。
【考察】Fibrscanは高度の肥満症例では測定値が得られないことが多い。一方、SWEやVTQは多重反射を含んでいても測定結果が得られてしまい、測定値に誤差が生じる危険がある。SWEでは黄疸の影響を受けにくい結果となったが、体質性、閉塞性、肝不全に伴う黄疸に分けてその影響を検討する必要があると考える。**【結語】**Shear Wavesは肝線維化と最も強い正の相関関係を認める一方で、炎症、黄疸、BMI、Etiologyなどの影響も受けていた。

12. 肝実質血流が組織の硬さに及ぼす影響について

松清 靖 1)，　佐藤 綾 1)，　池原 孝 1)，　篠原 正夫 1)，　石井 耕司 1)，　永井 英成 1)
和久井 紀貴 1)，　渡辺 学 1)，　住野 泰清1)，　工藤 岳秀 2)，　丸山 憲一 2)

1) 東邦大学医療センター大森病院 消化器内科，　2) 同 臨床生理機能検査室

近年，肝実質の硬さから慢性肝疾患の線維化ステージを診断するErastographyが急速に普及しつつあるが，硬さを規定する因子についてはまだ不明な点が多い。そこで我々は造影超音波を用いて、肝実質血流が硬さに及ぼす影響について検討した。**【対象】** HCV慢性肝炎53例、HCV肝硬変31例。**【方法】** ソナゾイド推奨量を用いたperfusion parametric image（東芝）から肝実質灌流動脈化率（AR）を求め、VTQ（シーメンス）と比較検討した。**【結果】** AR、VTQともに線維化が進行すると高値となる傾向を認めた。F1-3の慢性肝炎においては、ARとVTQは正の 相関を示す傾向にあったが、F4ではその傾向が全く認められなかった。**【まとめ】** 線維化ステージが慢性肝炎レベルでは肝実質血流の動脈化は硬さを増す要因になることが示唆された。しかし，動脈化が最も強く起こる肝硬変においては両者の間に相関がなくなる．そのメカニズムにつき現在検討中である．

13. 肝線維化診断におけるShear Wave Elastographyの弾性値に影響を与える因子はなにか

多田 俊史, 熊田 卓, 桐山 勢生, 谷川 誠, 久永 康宏, 豊田 秀徳, 金森 明
北畠 秀介, 長谷川 綾平, 伊藤 隆徳, 颯田 祐介, 横山 晋也, 田中 達也
大垣市民病院 消化器内科

【目的】 Shear Wave Elastography（SWE）の有用性と測定値に影響を与える因子について検討を行った. **【方法】** 対象は当院で肝生検もしくは肝切除が施行され、線維化ステージ(F0-F4)が判明し, かつSWEを用いて組織弾性を評価した慢性肝疾患の患者262例を対象とした. **【結果】** 1) 組織弾性値はF01/F2/F3/F4の順に6.6±2.6/9.4±4.6/12.3±5.9/14.3±6.2kPaであった (P<0.001). 続いて, F0-2とF34の鑑別に関してROC解析を行った結果, SWEのAUCは0.802 (95%CI: 0.724-0.862)であった. 2) ALTが基準値以内/超において, 弾性値はF0-2で6.5±2.5/9.8±4.4kPa, F3-4で10.3±5.1/16.0±5.0kPaとそれぞれ有意差が認められた (P<0.001). 3) 多重ロジステック解析では, 弾性値が高値 (10kPa以上)に関与する因子として, ALT, 総ビリルビン, 血小板, BMI がそれぞれ選択された. **【結論】** SWEによる組織弾性値は肝の線維化がすすむにつれ有意に上昇した. しかし弾性値はALTなどの値に影響を受け, その値の解釈には血液データなども十分に考慮した上で判断することが重要であると考えられた.

14. 急性肝炎におけるSWE（Shear Wave Elastography）の意義

平良 淳一，　安藤 真弓，　佐野 隆友，　宮田 祐樹，　杉本 勝俊，　今井康晴，　森安 史典
東京医科大学病院 消化器内科

【目的】 Elasticity imaging（弾性映像法）は、肝生検に代わる非侵襲的肝線維化診断方法として有用視されている。しかし、Shear Wave Elastography（SWE）は肝線維化だけでなく炎症や黄疸、鬱血などの影響を受けることが知られている。急性肝炎における肝弾性係数値上昇の報告は複数あり、当科における検討結果を報告する。**【方法】** 2012年1月から2013年12月までの間に当科にて急性肝炎と診断された症例の内、経時的に肝弾性係数を測定し、その結果を採血データと比較可能であった15症例を対象とした。男性10例、女性5例、平均年齢45.8±16.3（24～73）歳、成因の内訳はHAV1例、HBV11例、薬剤性2例、自己免疫性1例である。**【成績】** ピアソンの相関係数の検定にて肝弾性係数値はPT-INR、Albuminと相関を認めた。PT-INRと肝弾性係数値は相関係数γ：0.62871768、寄与率 r^2: 0.39528592。 Albuminと肝弾性係数値は相関係数γ：-0.62269428、寄与率 r^2: 0.387748166 であり、いずれもP<0.001と有意な相関を認めた。**【結論】** SWEは実質浮腫、炎症細胞浸潤･壊死等に影響を受けると推測され、急性肝炎における重症度や病態を反映している可能性がある。

15. Philips社製Shear Wave Elastography測定時のROIの設定深度の変化における検討

森 秀明 1)，　塚田 幾太郎 1)，　尾股 佑 1)，　關 里和 1)，　権藤 興一 1)，　本田 普久 1)，
小樽 二世 1)，　峯 佳毅 1)，　西川 かおり 1)，　高橋 信一 1)，　岸野 智則 2)，　小崎 正博 3)

1) 杏林大学医学部第3内科　2) 杏林大学医学部臨床検査医学　3) フィリップス・エレクトロニクス・ジャパン

Shear Wave Elastographyは生体組織内にshear wave（せん断弾性波）を発生させ，組織弾性をリアルタイムに測定する手法である．現在，各社の超音波診断装置に搭載されているが，今回Philips社製超音波診断装置iU22に搭載されたプッシュパルスの周波数が変更可能なShear Wave Elastography（ElastPQ）を用いて，周波数を変換することによる弾性率の変化を検討した．対象は健常者と慢性肝疾患例で，方法は仰臥位で右肋間から肝右葉を描出し，ROIを肝表面から1cmおよび5cmの深度に設定し，同じ周波数のプッシュパルスを用いて計測した．さらに5cmの深度ではプッシュパルスの周波数を下げて計測し，前述の計測値と対比したので報告する．

16. Shear Waveを用いた肝硬度診断における機種間の相関と相違

田中 弘教 1)2)，　吉田 昌弘 1)，　西村 純子 1)，　青木 智子 1)2)，　中野 智景 1)
橋本 健二 1)，　高嶋 智之 2)，　會澤 信弘 2)，　廣田 誠一 3)，　西口 修平2)
飯島 尋子 1)2)

1) 兵庫医科大学超音波センター　2) 兵庫医科大学肝胆膵科　3) 兵庫医科大学病院病理部

【目的】 Shear Waveで肝硬度を測定するVTQ, SWE, Fibroscan(以下FS)の3機種間の検査値の相関性と相違点を明らかとする。**【方法】** 2012年3月 ~ 2013年9月にVTQ、SWE、FS(簡易的にm/sに変換)の全てでの肝硬度測定と組織的線維化評価のできた慢性肝疾患172例(F0, 2例;F1, 75例;F2, 33例;F3, 42例;F4, 20例)、および臨床的肝硬変18例を対象とし、線維化ステージ別測定値の差異を検討した。**【結果】** VTQ / SWE / FSの線維化別肝硬度 (m/s)はそれぞれF0; 1.23 / 1.29 / 1.44、F1; 1.12 / 1.45 / 1.36、F2; 1.29 / 1.63 / 1.51、F3; 1.43 / 1.85 / 1.85、F4; 2.39 / 2.70 / 2.77と、F1 ~ F3ではVTQの肝硬度が他の2機種と比較し低値であった(いずれもP<0.01)。しかし機種間(VTQ/SWE, VTQ/FS, SWE/FS)の相関係数はそれぞれ0.870 / 0.845 / 0.810と、いずれも良好な相関を示した(P<0.001)。肝硬変判別能(ROC解析)もVTQ / SWE / FSそれぞれ0.970 / 0.962 / 0.950と、いずれも良好であった。**【結語】** 3機種の相関は良好であるが、装置間で比較する際は、装置特性も考慮に入れて検討する必要がある。

17. コホート研究によるVTQと肝発癌リスクの解析

青木 智子 1)2)，　岸 浩一郎 3)，　高嶋 智之 2)，　會澤 信弘 2)，　坂井 良行 2)
岩田 一也 2)，　池田 直人 2)，　田中 教弘 1)2)，　岩田 恵典 2)，　榎本 平之 2)
斉藤 正紀 2)，　廣田 誠一4)，　藤元 治朗 5)，　西口 修平 2)，　飯島 尋子 1)2)

1) 兵庫医科大学 超音波センター，　2) 兵庫医科大学内科 肝胆膵科，　3) 自治医科大学 医療情報学
4) 兵庫医科大学 病院病理部，　5) 兵庫医科大学 肝胆膵外科

【目的】 Shear Wavesは線維化診断以上の情報を与えてくれるのか、発癌リスクの評価に重きを置いて検討を行った。**【方法】** 2008年10月~2013年7月にVTQを測定した発癌歴のない全ての慢性肝疾患905症例を追跡し、経過中に発癌した症例（Middle群45例）と発癌しなかった症例（Never群860例）の差異を多変量解析で比較検討した。**【成績】** 発癌症例のEtiologyは、HCV28例、HBV4例、NBNC 13例であった。ロジスティック回帰分析の結果、高齢（Odds ratio［OR］1.93/10y.o.）、男性（OR2.77）で、VTQ高値（OR2.38/1m/s）、血小板数が低く（OR0.926）、空腹時血糖（FBG）の高い症例（OR1.195/10mg/dl）で発癌のリスクが高いことが示された（p＜0.001）。VTQのCut off値は1.47m/s（感度78%、特異度75%、PPV13.7%）で、FBGのCut off値は94.5mg/dlであった。両者ともにCut off値以下の群は発癌率が0.53%（2/375）であるのに対し、両者ともCut off値以上の群は発癌率が25%（28/112）と、46.9倍発癌リスクが上昇した。**【考察】** コホート研究によりVTQ高値で耐糖能障害を有する症例は、肝発癌リスクが高いことが示された。しかし、特にNBNC肝癌症例では発癌リスクの高い症例のHCCスクリーニング頻度が提唱されておらず、どの症例にどのくらいの頻度でHCCスクリーニングを行えばHCCを早期発見できるか明らかにしていく必要があると考える。**【結語】** 血糖値とVTQを組み合わせることにより発癌リスクの高い症例の囲い込みが可能である可能性が示唆された。

ー メ モ ー

ー メ モ ー

肝と乳房腫瘤性病変*の造影超音波に



*ソナゾイドの適応は超音波検査における（肝腫瘤性病変、乳房腫瘤性病変）造影です。

診断から治療時まで対応可能な超音波造影剤

【禁　忌】（次の患者には投与しないこと）
本剤の成分に対し過敏症の既往歴のある患者

【原則禁忌】（次の患者には投与しないことを原則とするが、特に必要とする場合には慎重に投与すること）
卵又は卵製品にアレルギーのある患者
［本剤は鶏卵由来の安定剤（水素添加卵黄ホスファチジルセリンナトリウム）を用いているため、アレルギー症状を発現するおそれがある。］

【効能・効果】
超音波検査における下記造影
　肝腫瘤性病変、乳房腫瘤性病変

【用法・用量】
ペルフルブタンマイクロバブルとして16μL（1バイアル）を添付の注射用水2mLで懸濁し、通常、成人1回、懸濁液として0.015mL/kgを静脈内投与する。

〈用法・用量に関連する使用上の注意〉
1. 通常、成人1日1回投与する［反復投与による使用経験がない］。
2. 撮影方法としてはハーモニック法を用いる。

【使用上の注意】
1. **慎重投与**（次の患者には慎重に投与すること）
　（1）心臓や肺に動静脈（右左）シャントのある患者
　　［本剤が肺を経由せず、直接体循環に入るため。］
　（2）重篤な心疾患のある患者
　　［症状が悪化するおそれがある（「副作用」の項参照）。］
　（3）重篤な肺疾患のある患者
　　［本剤の主たる排泄経路は肺であり、呼吸機能低下患者では症状が悪化するおそれがある（「その他の注意」の項参照）。

2. 副作用
〈肝腫瘤性病変〉
承認前の臨床試験397例中報告された副作用は6.3%（25例）で、主な副作用は、下痢1.0%（4件）、頭痛1.0%（4件）、蛋白尿0.8%（3件）、好中球減少0.5%（2件）、発疹0.5%（2件）、口渇0.5%（2件）、注射部疼痛0.5%（2件）であった。　［承認時］
使用成績調査3,423例中、報告された副作用は0.5%（17例）であった。　［第6回安全性定期報告時（2010年10月）］

〈乳房腫瘤性病変〉
承認前の臨床試験206例中報告された副作用は3.9%（8例）で、主な副作用は、下痢1.5%（3件）、注射部疼痛1.0%（2件）であった。　［承認時］

（1）**重大な副作用（頻度不明**注）**）**
ショック、アナフィラキシー様症状：ショック、アナフィラキシー様症状があらわれることがあるので、観察を十分に行い、呼吸困難、血圧低下、発疹等の異常が認められた場合には、適切な処置を行うこと。

（2）**重大な副作用（類薬）**
海外における類薬の有害事象として、冠動脈疾患を有し、過敏症を示唆する有害事象が発現した患者において、心筋虚血あるいは心筋梗塞を伴う徐脈、低血圧が認められたとの報告がある。

（3）**その他の副作用**
下記の副作用があらわれることがあるので、異常が認められた場合には必要に応じ適切な処置を行うこと。

	0.1～5%未満	0.1%未満
過敏症	発疹、発赤	そう痒
精神神経系	頭痛	
消化器	下痢	口渇、嘔吐、腹痛
臨床検査		蛋白尿、好中球減少、LDH上昇、尿糖陽性、血圧上昇、リンパ球減少、血小板数減少
その他	注射部疼痛	熱感、下肢冷感

注）自発報告において認められている副作用のため頻度不明。

★その他の使用上の注意等につきましては、製品添付文書をご参照ください。

超音波診断用造影剤　薬価基準収載

ソナゾイド®注射用16μL

一般名：ペルフルブタン（Perflubutane）

処方せん医薬品※　※注意－医師等の処方せんにより使用すること

製造販売元（資料請求先）
第一三共株式会社
東京都中央区日本橋本町3-5-1
Daiichi-Sankyo

提　携
GE Healthcare

2013年7月作成