第７回
びまん性肝疾患の画像研究会
講演会抄録集

日時:　平成29年 2月18日（土） 16:00～20:00
会場:　品川プリンスホテル メインタワー
　　17階　「オパール17」
　　〒108-8611　東京都港区高輪4-10-30
　　TEL 03-3440-1111

代表世話人:　住野 泰清
　　東邦大学医療センター大森病院消化器内科
当番世話人:　大久保 裕直
　　順天堂大学医学部附属練馬病院消化器内科

会の運営にむけて<1>

☆参加者の方へ

1)くつろげる服装でお越しください.ただし,会場の都合でビーチサンダル,Tシャツはご遠慮ください.

2)参加費は3,000円です.節約のためネームカードは作りません.受付で領収書をお受け取りください.

※会を長続きさせるため,参加者を含め関係各位の負担を少しでも軽減すべく,参加者の方々には夕食費をご負担いただくことにさせていただきました.

3)夕食後には会場の後方にコーヒーとスナックを用意いたします.適宜お楽しみください.

4)同じく会場の後方に,機器展示を致します.適宜訪れていただきたくお願いいたします.

5)抄録集は受付でお渡しいたします.

※受付でメールアドレスをご登録いただいた方には,今後毎回,事前にpdfファイルで配布いたします.

☆発表者へのお願い

1)演題発表時間は8分以内厳守でお願いします.キモを簡潔にわかりやすく,十分に強調してください.

2)討論時間は決めません.座長の采配に任せます.

※老婆心ながら一言:「質問がない」と言うことは

＊質問する必要がないほどに深く理解できた.

＊しばらく口がきけないほどに感銘を受けた.

＊全く興味がわかなかった.

＊内容がダメで無視.

＊全く理解ができなかった.　だそうです.

3)時間有効利用のため,次演者は次演者席でお待ちください.

4)スライド受付はできるだけ早めにお済ませください.

☆発表について

1)発表はすべてPCプレゼンに限ります.

2)時間とマンパワー節約のため,まことに恐縮ではございますが,

＊OSはWindows7以降,

＊PowerPointは2010以降

＊動画はwmvファイルに加工し,pptxファイル内に格納

＊音声なし

＊会場へは,USBメモリでのpptxファイル持ち込み　に限らせていただきます.

3)今回も,「ご自身のPC持ち込み禁」とさせていただきます.

4)スライド受付に際しましては,ご自身のファイル動作を十分にご確認ください.

※当番世話人の勝手を申し上げ,まことに申し訳ありませんが,ご協力のほどよろしくお願いいたします.

会の運営にむけて<2>

☆座長の先生方へ

1)次座長席でお待ちください.

2)発表時間は8分以内厳守ですが,討論時間は決めません.

3)会場からの発言がないときに,無理に促したり,時間を作ったりする必要はありません.

4)ただし,会場の理解が得られるよう,演者を誘導していただくことは大歓迎です.

5)多少の時間延長は可ですが,冗長にならないようご注意ください.

6)運営は座長采配にお任せいたします.

☆世話人の方々へ

世話人会を15:30から開催いたします.場所はこれまでと違い,同ホテル3Fのハイビスカスとなります.お間違いにならないよう,お集まりください.よろしくお願いいたします.

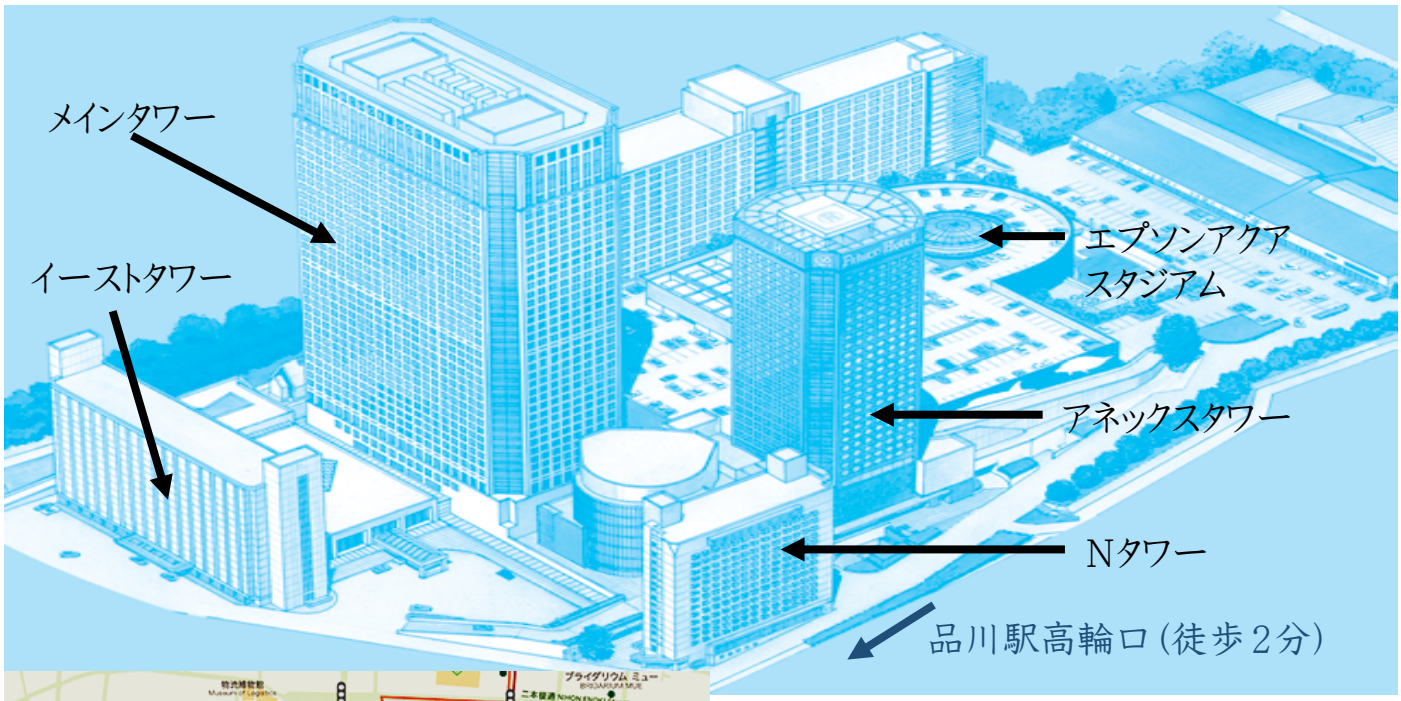

プログラム

15:50～16:00　　製品紹介

16:00～16:05　　開会の挨拶　当番世話人　大久保 裕直

16:05～17:00　　**座長　和久井紀貴（東邦大学医療センター大森病院消化器内科）**

1. 興味ある経過を呈した脂肪肝の一例
   佐藤 寿史（順天堂大学医学部附属練馬病院消化器内科）
2. 興味ある肝硬度・実質灌流の変化を呈した甲状腺機能亢進症の一例
   荻野 悠（東邦大学医療センター大森病院消化器内科）
3. 巨脾を伴った若年性の非硬変性門亢症の一例
   清野 宗一郎（千葉大学医学部附属病院消化器内科）
4. 慢性肝炎急性増悪の肝血流と硬さ
   松清 靖（東邦大学医療センター大森病院消化器内科）

17:00～17:35　　**座長　大久保 裕直（順天堂大学医学部附属練馬病院消化器内科）**

特別講演: 造影超音波に必要な基礎知識

☆ **グリソン鞘の画像診断 up to date**

講師: 小林 聡 先生（金沢大学医薬保健研究域 保健学系 教授）

17:35～18:05　　ディナータイム，機器展示もお楽しみください

18:05～19:00　　**座長　熊田 卓（大垣市民病院消化器内科）**

5. 脂肪肝評価におけるShear Wave Dispersion（粘性）Imagingの有用性
   杉本 勝俊（東京医科大学消化器内科）
6. 2D-Shear Wave Elastography（東芝メディカルシステムズ社製）による肝硬度測定の進歩
   齋藤 聡（虎の門病院肝臓センター）
7. 肝硬度の評価におけるUSスコアリングとMRエラストグラフィの対比
   椎名 正明（新百合ヶ丘総合病院肝臓内科）
8. 肝発癌予測因子としての超音波エラストグラフィの有用性の検討
   西村 貴士（兵庫医科大学病院超音波センター）

プログラム

19:05～　　座長　國分茂博（新百合ヶ丘総合病院肝疾患低侵襲治療センター）

9. C型慢性肝疾患に対するインターフェロンフリー経口抗ウィルス薬治療におけるフィブロスキャン肝硬度変化の長期的な観察
伝法 秀幸（虎の門病院分院臨床検査部）

10. ウィルス駆除が得られたC型肝炎患者の直接作用型ウィルス薬治療前後におけるShear Wave Elastographyの変化
多田 俊史（大垣市民病院消化器内科）

11. DAA治療後の肝・脾硬度および門脈血流量の変化
古市 好宏（東京医科大学消化器内科）

閉会の辞　　代表世話人　住野 泰清

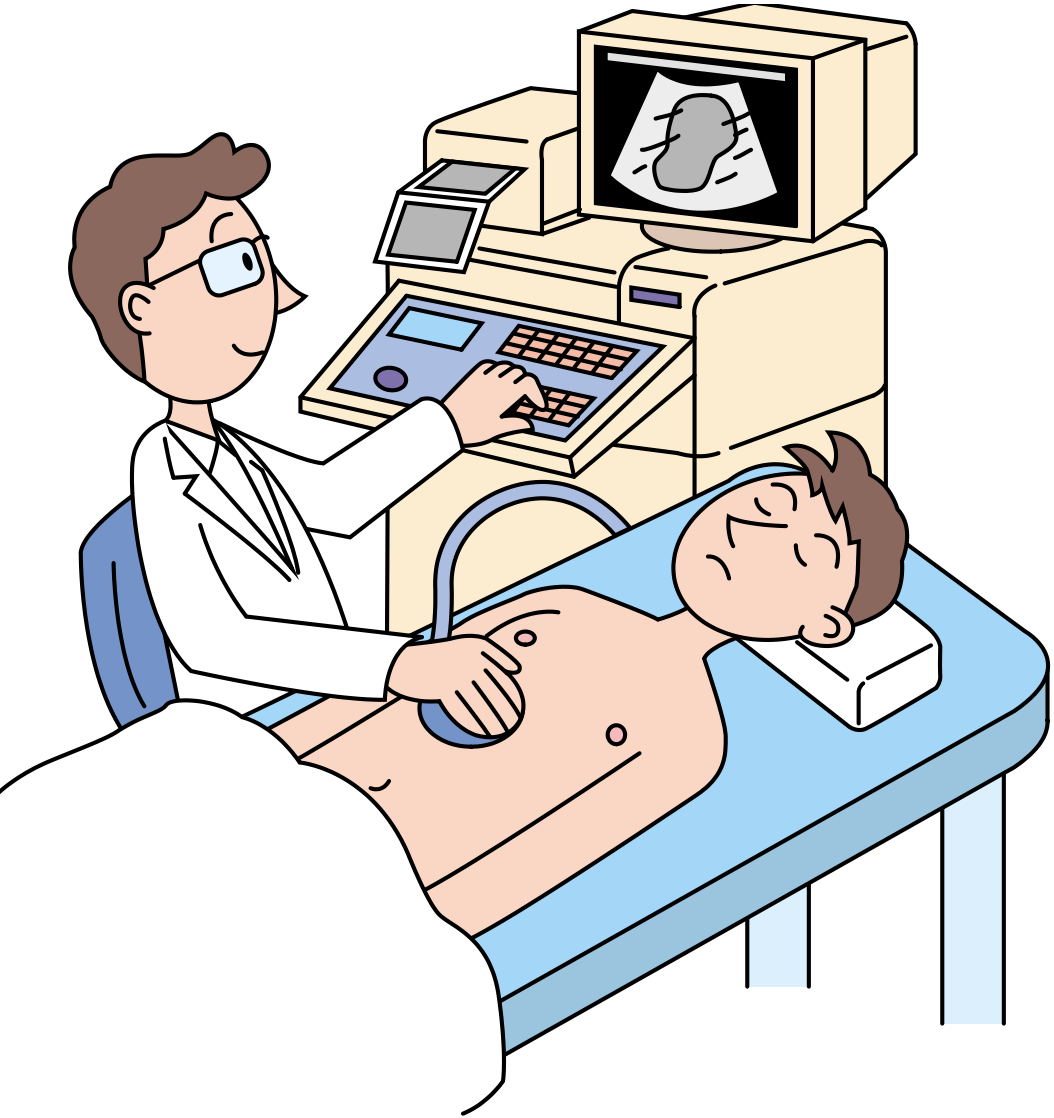

抄 録

1. 興味ある経過を呈した脂肪肝の一例

佐藤 寿史[1)], 大久保 裕直[1)], 中寺 英介[1)], 深田 浩大[1)], 井草 祐樹[1)], 宮崎 招久[1)]
松本 俊治[2)], 小倉 加奈子[2)]

順天堂大学医学部附属練馬病院　1)消化器内科　2)病理診断科

症例は41歳男性。2008年より2型糖尿病に対し内服加療されている。2015年9月施行したCT上著明な脂肪肝を認めており胆嚢床はfocal spared areaとなっていた。同年10月早期胃癌に対し胃全摘術が施行されその際ダンピング症状の出現もあり体重は90㎏から65㎏へ減量している。術後半年の腹部超音波検査で脂肪肝の改善と肝S4にhigh echoic massの出現を認めた。腹部MRI上T1強調像においてIn phaseは等信号～軽度高信号、opposed phaseで低信号の所見でありT2強調や拡散強調画像で信号異常は認めず病変の主体は脂肪成分と考えられた。

同年6月肝生検を施行し背景肝は肝細胞周囲の線維化のみで脂肪肝の所見は認めないものの、腫瘤性病変に関してはNASH(stage 1,grade 1)の所見であった。

今回胃切除に伴い脂肪肝の著明な改善とその後出現した限局性脂肪肝が病理組織学上NASHと診断された報告はなく、NASHの成因を考える上で興味深いと思われ画像所見、病理所見共に供覧する。

2. 興味ある肝硬度・実質灌流の変化を呈した甲状腺機能亢進症の一症例

荻野悠[1)], 松清靖[1)], 和久井紀貴[1)], 向津隆規[1)], 松井太吾[1)], 篠原美絵[1)], 池原孝[1)],
塩沢一恵[1)], 永井英成[1)], 渡辺学[1)], 住野泰清[1)], 工藤岳秀[2)], 丸山憲一[2)],

1) 東邦大学医療センター大森病院 消化器内科
2) 同 臨床生理機能検査部

肝臓の日常臨床の中ではごく軽症として通り過ぎそうな軽症肝障害であったにもかかわらず、著明な肝実質灌流の動脈化と肝硬度の上昇を呈した甲状腺機能亢進症の一例を経験したので報告する。
【症例】 44歳の女性。アルコ－ル性肝障害と甲状腺腫の診断で近医に通院していたが、2014年5月頃から全身がなんとなくむくみっぽくなってきたため精査目的に同年9月、当科を紹介された。飲酒歴：20歳頃からビール500ml×5－6本/連日。同年5月から断酒。既往歴、家族歴に特記すべきことなし。来院時身体所見：貧血黄疸なし、全身皮膚湿潤、顔面むくみっぽい（自己申請）、頸部甲状腺腫大、腹部平坦かつ軟、肝2横指触知、圧痛なし、脾触知せず、下肢non-pitting edema(+)。【超音波検査】Bモードでは異常所見なし。VTQ＝1.53、実質灌流は動脈化しており、クッパーは問題なし。【血液検査】AST 29、ALT 34、Alp 866、GGTP 28、PT 84％、F-T3＝30.38。【経過】著明な甲状腺機能亢進に対しメルカゾール投与。これにより甲状腺機能は速やかに改善し、肝障害も1ヶ月で落ち着いた。1月に施行した超音波検査では、VTQ=0.96に改善し、実質灌流もごく軽度の動脈化まで回復した。
現時点で明かな肝障害なく、肝生検は困難です。何が起こったのか、諸先生方のご意見を伺いたく、症例提示させていただきます。

3. 巨脾を伴った若年性の非硬変性門亢症の一例

清野 宗一郎[1)]、丸山 紀史[1)]、小林 和史[1)]、岸本 充[2)], 杉浦 謙典[3)], 高屋敷 吏[3)],
大塚 将之[3)]

千葉大学医学部附属病院　1)消化器内科　2)病理部　3)肝･胆･膵外科

症例は20歳男性。平成27年8月、腎盂腎炎を契機に血小板低値(5万/μL)を指摘された。近医血液内科で血液疾患を否定されたが、脾腫と食道静脈瘤を認めたため当院に紹介となった。初診時、血小板4.4万/μLで高度の脾腫(99×88mm)を認めた。また、脾静脈血流はto and fro で脾腎短絡を伴っていた。慢性肝疾患の所見に乏しく肝硬度は6.5kPa(Fibroscan)で、腹水や肝占拠性病変もみられなかった。特発性門脈圧亢進症(IPH)を鑑別に挙げたが肝生検組織に特記すべき異常を認めず、肝静脈造影上、類洞は点状造影を呈し肝内門脈枝に明瞭な逆行性造影を認めたことから、IPHとしても非典型的であった。その後、脾摘が施行されたが(脾1070g)、手術時の肝組織標本においても類洞と中心静脈域に軽度の拡張を認めるのみで確定診断は困難であった。IPHに矛盾する所見もあるが、その可能性も否定せず慎重に診療を継続している。

4. 慢性肝炎急性増悪の肝血流と硬さ

松清 靖[1)], 荻野 悠[1)], 和久井 紀貴[1)], 向津 隆規[1)], 松井 太吾[1)], 篠原 美絵[1)], 池原 孝[1)]
塩沢 一恵[1)], 永井 英成[1)], 渡辺 学[1)], 住野 泰清[1)], 工藤 岳秀[2)], 丸山 憲一[2)],

1) 東邦大学医療センター大森病院 消化器内科
2) 同 臨床生理機能検査部

急性肝炎急性期には肝血流は動脈化し肝硬度も上昇するが、病態が改善すると可逆的に血流、肝硬度ともに軽快することは知られている。当科におけるB型肝炎急性期の肝硬度はVTQの中央値1.67m/secであり、2m/secを超える症例は少ない。今回、慢性肝障害急性増悪の肝血流および肝硬度において示唆に富む症例を経験したので報告する。

症例1　30代　男性

嘔気を主訴に近医を受診し、血液検査でAST 1024、ALT 1462と上昇していたため急性肝炎の診断で当院へ紹介された。入院後の血液検査でB型急性肝炎と診断した。腹部超音波検査では、胆嚢内腔が狭小化し急性肝炎に矛盾せず、肝血流は動脈化、VTQは3.63と非常に高値であった。1週間後に再検したところ、動脈化はさらに悪化し、VTQも4.41と上昇したため病態把握目的で肝生検を施行したところF2と慢性肝炎の急性増悪であった。

症例2　50代　男性

黄疸を主訴に他院に受診し、急性肝炎の疑いで当科へ紹介となった。入院後の血液検査でB型急性肝炎と診断。腹部超音波検査では肝臓は腫大し、胆嚢内腔は狭小化しており、肝血流は動脈化、VTQは2.29と高値であった。その後も血液検査上は軽快しているにも関わらず、動脈化が続き、肝硬度も2以上であったため、基礎に慢性肝疾患があることを疑い肝生検を施行しF2の診断であった。

これらの症例のようにVTQが非常に高値である場合や、高い状態で遷延する際には基礎に慢性肝障害を疑うことが必要である。

5. 脂肪肝評価におけるShear Wave Dispersion（粘性）Imagingの有用性

杉本勝俊[1)], 森安史典[2)], 吉益悠[1)], 竹内啓人[1)], 笠井美孝[1)], 佐野隆友[1)], 古市好宏[1)], 小林功幸[1)], 中村郁夫[1)], 本庄泰徳[3)], 渡辺正毅[3)], 嶺喜隆[3)], 糸井隆夫[1)]

1) 東京医科大学消化器内科
2) 国際医療福祉大学山王病院がん局所療法センター
3）東芝メディカルシステムズ超音波開発部

【背景・目的】
近年, NAFLD/NASHにおいても, 肝線維化が予後と最も強く関連する因子であることが報告され, 非侵襲的な肝線維化診断の重要性が再認識されている. 現在, この目的に対し超音波shear wave elastography (SWE) がその一翼を担っている. しかし, NAFLD/NASHには肝線維化のみならず, 程度の差こそあれ肝細胞内に脂肪沈着が認められるため, 肝線維化の正確な評価を行うためには, SWEで測定されるせん断波の伝搬速度における脂肪沈着の影響を評価する必要がある. 今回我々は, 程度の異なる単純性脂肪肝モデルラットを作製し, せん断波の伝搬速度における脂肪沈着の影響を評価したので報告する.
【方法】
5週齢の雄性SDラット15匹を以下の4群に分類した：G0 (n=12)：コントロール群；G1 (n=5)：高脂肪食 (high fat diet 32:日本クレア) 4週間投与群；G2 (n=5)：高脂肪食8週間投与群；G3 (n=5)：高脂肪食12週間投与群. G2, G3, G4は単純脂肪肝モデルとした. 超音波診断装置は東芝メディカルシステムズ社製Aplio i800を使用し, 各群のラットに対し開腹下にSWEを行った. せん断波の伝搬速度(m/s)および粘性率に関連したdispersion slope ([ml/s]/kHz) を計測し, 各群におけるそれらの数値を比較した.
【成績】
せん断波の伝搬速度はG0からG3にかけて段階的に低下する傾向を呈した(Jonckheere-Terpstra test: $P<0.05$). 一方, dispersion slopeはG0からG3にかけて段階的に上昇する傾向を呈した($P<0.05$).
【考察・結論】
せん断波の伝搬速度は肝臓の粘弾性を反映し, dispersion slopeは肝臓の粘性を反映していると考えられる. 本実験の結果より, 脂肪肝の程度が上昇するにつれて“粘性”は上昇していた. 一方, “弾性”は低下していた. このことより, 脂肪沈着は肝弾性率を低下させることが示唆された. 一方, 粘性に関連したdispersion slopeは脂肪肝の程度と相関しており, 脂肪肝の程度の評価に有用である可能性が示唆された. 以上より, 肝線維化の推定を目的にSWEで肝硬度を測定する際には, 脂肪沈着の程度を評価することが必要である. その評価にdispersion slopeが有用である可能性がある.

6. 2D-Shear Wave Elastography（東芝メディカルシステムズ社製）による肝硬度測定の進歩

斎藤　聡[1)]、伝法秀幸[2)]、窪田幸一[2)]

虎の門病院肝臓センター[1)]、同分院臨床検査部[2)]

2D-Shear Wave Elastography (SWE)はせん断弾性波の状態をカラーマップで可視化できることより、優れた肝硬度測定法と考えられていたが、種々のアーチファクトの影響を受けやすく、数値がバラつくことが知られ、また、皮下が厚いNASH/NAFDLの肝硬度測定には限界がみられていた。東芝メディカルシステムズ社製のAplio i800は，プローブからアーキテクチャーまで全てを一新し、SWEでは，プローブをシングルクリスタルに変更し、ペネトレーションの向上と送信ビームを細くする技術（iBeamForming）とスライス方向の送信ビームを細くする技術（iBeam Slicing）をSWEにも適用させ、肝表近傍の多重反射を低減させ、ソフト上でモーションアーチファクトを低減させた。Aplio500に搭載されている、SWEのversion５、version６からの大幅な進歩に関して、各群300例程度でMプローブとXLプローブ適宜併用のTransient Elastographyと同時測定を行い、比較検討した。

7. 肝硬度の評価におけるUSスコアリングとMRエラストグラフィーの対比

椎名 正明[1)]、新倉 利啓[2)]、星岡 賢英[2)]、平山 雄一[2)]、國分 茂博[3)]

1) 新百合ヶ丘総合病院 肝臓内科　2) 同 消化器内科
3) 同 肝疾患低侵襲治療センター

【背景と目的】
慢性肝疾患の診療において肝線維化の評価は重要である. MRエラストグラフィー(MRE)は非侵襲的な肝硬度測定方法として定着しつつあるが, 経済的事由により日常診療に導入することは難しい. われわれはUS画像所見をスコア化してMREと対比することで, 肝硬度の簡易的評価が可能かどうか検討した.
【方法】
ルーチン検査で検査技師が記録したUS画像を肝臓専門医がレビューした. 慢性肝障害の典型的所見である, 肝縁鈍化, 肝表不整, 肝実質粗雑エコー, 形態バランスの崩れの項目について, 無 (0点), 軽度 (1点), 明瞭 (2点)をそれぞれ加点法でスコア化した (US CLD score). MRIはGE Discovery MR750w 3.0T (加振周波数60Hz)を使用した.
【結果】
対象は過去1年以内にMREと画像評価可能なUS検査が施行された33例(男21例, 女12例). うち, HBV感染3例, HCV感染は6例であった. US CLD scoreは4.2±2.2 (平均±標準偏差), MRE値は4.4±2.5 kPaであり, これらには相関がみられた. また, 両者はFIB-4 indexとも相関していた.
【考案】
US所見のスコア化により, 日常診療レベルにおいても線維化症例の囲い込みが可能であると考えられた.

8. 背景肝疾患、抗ウイルス療法別shear wave法(SWE)による非侵襲的肝線維化診断

西村貴士[1)2)]、中野智景[1)2)]、青木智子[1)2)5)]、宮本優帆[2)]、石井紀子[2)]、由利幸久[2)]、
長谷川国大[2)]、高田亮[2)]、楊和典[2)]、石井昭生[2)]、高嶋智之[2)]、坂井良行[2)]、會澤信弘[2)]、
池田直人[2)]、西川浩樹、岩田恵典[2)]、榎本平之[2)]、藤元治朗[3)]、廣田誠一[4)]、
西口修平[2)]、飯島尋子[1)2)]

1)兵庫医科大学病院 超音波センター
2)兵庫医科大学 肝胆膵科
3)兵庫医科大学 肝胆膵外科
4)兵庫医科大学 病院病理部
5)公立八鹿病院 内科

【背景】肝線維化の進行とともに肝発癌率は上昇することが知られている。我々は後ろ向きコホート研究において超音波エラストグラフィによる肝硬度検査が肝発癌の予測因子として有用であることを報告しており、現在、前向きコホート研究を行っている。【目的】登録開始から2年経過した前向きコホート研究の現状を報告する。【方法】2014年11月から2016年10月までに本試験に登録され、肝硬度検査を施行された615人を対象とした。【結果】平均年齢61.2歳、性別 男/女 263/352人 背景肝疾患B/C/B+C/NBNC 146/292/1/176人 平均観察期間422日であった。肝発癌を4人(0.6%)に認めた。4人の臨床背景は平均年齢72.3歳、性別 男/女 3/1人 背景肝疾患B/C/B+C/NBNC 0/3/0/1人 平均観察期間190.8日、登録時平均肝硬度1.40m/sであった。【結語】今後も前向きコホート研究を継続し、肝発癌予測因子について検討予定である。

9．C型慢性肝疾患に対するインターフェロンフリー経口抗ウィルス薬治療におけるフィブロスキャン肝硬度変化の長期的な観察

伝法秀幸[1)], 斎藤 聡[2)], 窪田幸一[1)], 藤山俊一郎[2)], 鈴木義之[2)], 小林正宏[2)], 竹内和男[3)]

虎の門病院分院　臨床検査部[1)]
虎の門病院　肝臓センター[2)]
虎の門病院　消化器内科[3)]

我々はC型（genotype1b）慢性肝疾患インターフェロンフリー経口抗ウィルス治療薬（IFN-free DAAs）である、ダクラタスビル＋アスナプレビル治療における、フィブロスキャン肝硬度の治療前後の変化に関して本研究会で発表した。今回はその後SVR72wの肝硬度を加え再検討した。対象はIFN-free DAAs治療前・終了時・SVR24w・SVR72wと経時的にフィブロスキャンを施行した94症例、内訳は慢性肝炎（CH）61例、肝硬変（LC）33例であり、全例でSVRを維持していた。全例の肝硬度（kPa）中央値は、治療前：10.3／治療終了時：6.8／SVR24：6.1／SVR72：4.8であり各群とも有意に低下していたが、SVR24とSVR72の肝硬度差の中央値は0.6kPaとわずかであった。CHとLCいずれも有意な肝硬度低下を認めたが、LCのうち食道静脈瘤合併例では肝硬度変化は有意に少なかった。その他生化学データ等との比較検討も加え報告する。

10．ウィルス駆除が得られたC型肝炎患者の直接作用型抗ウィルス薬治療前後におけるShear Wave Elastographyの変化

多田 俊史[1)]，熊田 卓[1)]，豊田 秀徳[1)]，片岡 咲[2)]、　橋ノ口 信一2)

1) 大垣市民病院　消化器内科
2) 同　形態診断室

【目的】
今回，DAA治療前後における血液データおよびSWEの測定結果から，肝線維化の推移につき検討を行った．
【方法】
対象は2014年9月～2016年8月において当院でC型慢性肝疾患（ジェノタイプ1b，NS5A：Wild)に対して，ダクラタスビル･アスナプレビル(DCV･ASV)療法が施行された288例中，(1) 24週間の内服終了，(2) 内服終了後24週以上の経過観察，(3) SVR24を達成，(4) 内服開始時，終了時，および終了24週時にSWEの測定が施行，を満たした210例である．性別（男/女)：96/114例，年齢は71.5 (66.0－77.0)歳で，SWE測定はAixplorer (SuperSonic Imagine社製)を使用した．パラメータの推移はFriedman検定（Bonferroniの多重比較)を用いて検討した．連続変数は中央値（四分位範囲)で示した．
【結果】
内服開始時/終了時/SVR24時の順に，(1) AST (IU/L)は44 (28－58)/ 25 (20－32)/ 23 (19－27)，ALT (IU/L)は32 (21－52)/17 (12－26)/ 14 (11－18)と経時的に有意な低下が認められた．(2)Alb (g/dl)は4.2 (3.9－4.5)/ 4.3 (4.0－4.5)/ 4.4 (4.2－4.6)と経時的に有意な上昇が認められた．総ビリルビン (mg/dl)は0.6 (0.5－0.9)/ 0.7 (0.6－1.0)/ 0.7 (0.5－0.9)と開始時と比較して終了時およびSVR24時には有意な上昇が認められ，SVR24時は終了時と比較して有意な低下が認められた．(3)血小板（×104μ/L)は15.3 (11.6－19.2)/ 15.6 (11.2－19.4)/ 16.0 (12.0－20.0)と開始時と終了時では有意な変化は認められなかったが，SVR24時では開始時および終了時と比較して有意な上昇が認められた．(4)AFP (log, ng/mL)は0.63 (0.38－0.97)/ 0.42 (0.23－0.68)/ 0.40 (0.23－0.60)と開始時と比較して終了時は有意な低下が認められたが，終了時とSVR24時には有意差は認められなかった．(5) FIB-4 indexは3.36 (2.30－4.84)/ 2.81 (2.05－4.30)/ 2.70 (2.08－3.88)と経時的に有意な低下が認められた．(6) SWE (kPa)も10.2 (7.7－14.7)/ 8.8 (7.1－12.1)/ 7.6 (6.3－10.3)と経時的に有意な低下が認められた．(7)ALT30以下の症例において，FIB-4 index 2以下の症例ではSWE (kPa)は 7.0 (6.4－9.2)/ 6.7 (6.0－7.3)/ 6.1 (5.5－7.5)と開始時と比較して終了時は有意な低下が認められたが，終了時とSVR24時では有意な変化は認められなかった．逆に FIB-4 index 2超の症例ではSWE (kPa)は 9.6 (7.7－15.2)/ 9.2 (7.3－12.1)/ 7.7 (6.3－10.1)と経時的に有意な低下が認められた．
【結論】
SWEの開始時高値は炎症（AST/ALT上昇)が関連していると考えられたが，終了時には多くの症例でAST/ALTは正常化しており，さらにはSVR24時において血小板の有意な上昇も認められたことから，SVRにより少しずつ肝線維化が改善しているものと考えられた．さらにALT低値例のみの検討では，特に肝線維化進行例において，経時的にSWEの有意な低下が認められた．

11. DAA治療後の肝・脾硬度および門脈血流量の変化

古市 好宏、吉益 悠、笠井 美孝、竹内 啓人、杉本 勝俊、小林 功幸、中村 郁夫、
糸井 隆夫

東京医科大学 消化器内科

【目的】HCVに対するDAA治療後の肝硬度、脾硬度、PV量、Spleen Index（SI）の変化を前向きに明らかにする。
【対象と方法】HCV患者21例（1b：9例、2a：8例、2b：4例）を対象としAplio500にて、肝硬度、脾硬度、PV量、SI値を測定した。そして治療前および治療終了3か月後（SVR12時）の値を比較検討した。尚、肝・脾硬度は5回計測し、SI値とPV量は3回計測し、その平均値を用いた。
【結果】全例でSVR12を達成した。肝硬度は12.5±6.9→9.7±5.8 kPa（p＜0.0001）、脾硬度は27.5±13.7→20.8±8.9 kPa（p=0.027）、SI値は16.5±6.2→15.1±5.1 cm2（p＝0.045）へ有意に改善（低下）した。PV量は516.8±190.0→670±168.5 mL/分（p＝0.0048）へ有意に上昇した。
【考察】SVRが得られたことで肝炎が鎮静化し、肝内うっ血の改善をもたらし、肝硬度低下と門脈血流量上昇に繋がったと考えられた。また、治療によって脾臓内の免疫関連細胞数が低下し、脾臓内の細胞粘度が改善された結果、脾硬度とSI値の低下をもたらしたと考えられた。